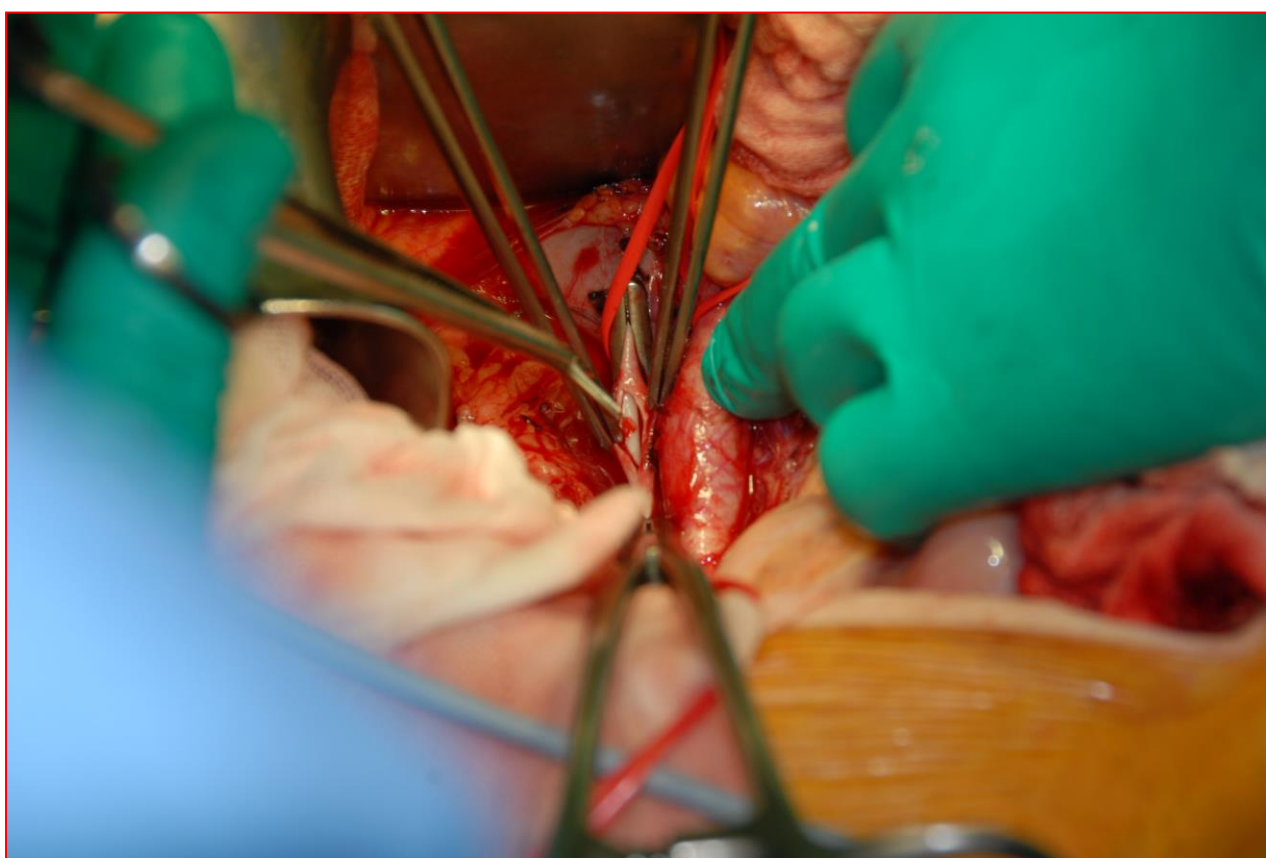


# ZBORNİK PREDAVANJ

## TEČAJ KIRURŠKIH TEHNIK V ABDOMINALNI KIRURGIJI

Podiplomski tečaj iz kirurgije



Klinični oddelek za abdominalno kirurgijo, UKC Ljubljana

Združenje za endoskopsko kirurgijo Slovenije

Zbornik sta izdala:

Klinični oddelek za abdominalno kirurgijo

Kirurška klinika

Univerzitetni klinični center Ljubljana

Združenje za endoskopsko kirurgijo Slovenije

Ljubljana

Uredniki:

Izr. prof. dr. Aleš Tomažič, dr. med.

Doc. dr. Jan Grosek, dr. med.

Asist. Miha Petrič, dr. med.

Tehnični urednik:

Jurij Aleš Košir, dr. med.

Prva elektronska izdaja

Publikacija je brezplačno dostopna na spletni strani: <https://www.zeks.si/zborniki-predavanj-podiplomskih-tecajev-kirurgije/>

Ljubljana, oktober 2021

CIP - Kataložni zapis o publikaciji

Narodna in univerzitetna knjižnica, Ljubljana

PODIPLOMSKI tečaj iz kirurgije (2021 ; Ljubljana)

Tečaj kirurških tehnik v abdominalni kirurgiji : zbornik predavanj / Podiplomski tečaj iz kirurgije, 21.-22. oktober 2021 ; [uredniki Aleš Tomažič, Jan Grosek, Miha Petrič]. - Ljubljana : Klinični oddelek za abdominalno kirurgijo, Kirurška klinika, Univerzitetni klinični center ; Ljubljana : Slovensko združenje za endoskopsko kirurgijo, 2021

ISBN 978-961-6707-33-6

1. Tomažič, Aleš

82462211

# **TEČAJ KIRURŠKIH TEHNIK V ABDOMINALNI KIRURGIJI**

## **Podiplomski tečaj iz kirurgije**

Zbornik predavanj, 21. – 22. oktober 2021

Klinični oddelek za abdominalno kirurgijo, UKC Ljubljana

Slovensko združenje za endoskopsko kirurgijo

Ljubljana, 2021

## KAZALO

ŠIVALNE TEHNIKE IN ŠIVALNI MATERIALI	<b>5</b>
LAPAROTOMIJA	<b>16</b>
LAPAROSTOMA IN TEHNIKE ZAČASNE ZAPORE TREBUŠNE STENE	<b>22</b>
GASTROSTOMIJA, JEJUNOSTOMIJA	<b>29</b>
EZOFAGOJEJUNOANASTOMOZA IN GASTROENTEROANASTOMOZA	<b>32</b>
ANASTOMOZE TANKEGA IN DEBELEGA ČREVESA	<b>44</b>
ANASTOMOZE PRI RESEKCIJAH REKTUMA	<b>50</b>
ČREVESNE STOME	<b>54</b>
ANASTOMOZE ŽOLČNIH IZVODIL	<b>63</b>
ANASTOMOZE TREBUŠNE SLINAVKE	<b>68</b>
DRENI V ABDOMINALNI KIRURGIJI	<b>81</b>
POGOSTEJŠI ZAPLETI V ABDOMINALNI KIRURGIJI	<b>87</b>

# ŠIVALNE TEHNIKE IN ŠIVALNI MATERIALI

*Jurij Janež*

## IZVLEČEK

Različni šivalni materiali in tehnike spajanja tkiv z uporabo igle in niti so poznani že iz časa starih Egipčanov. V preteklosti so bili šivalni materiali zgrajeni večinoma iz naravnih materialov, sedaj pa prevladujejo sintetični šivalni materiali. Idealnega šivalnega materiala še ne poznamo, vsak ima svoje prednosti in slabosti. Kirurške niti delimo glede na velikost, strukturo, izvor in resorbilnost v tkivih. Praviloma izberemo za določeno tkivo najmanjšo možno nit. Velikost kirurške niti označujemo po evropski in po ameriški farmakopeji, ki se v vsakdanji kirurški praksi pogosteje uporablja. Izbira šivalnega materiala in šivalne tehnike je odvisna od vrste operativnega posega, od operaterjevih osebnih izkušenj z določenim šivalnim materialom in tehniko šivanja, od lastnosti celjenja posameznih tkiv, od fizikalnih in bioloških lastnosti šivalnega materiala ter od dejavnikov bolnika (starost, telesna teža, splošno stanje, prisotnost okužbe). V današnjem času imamo na voljo tudi alternativne metode prekinjanja in spajanja tkiv z uporabo avtomatskih spenjalnikov, kirurških sponk, tkivnih lepil in steristripov.

## UVOD

Šivalni materiali so tesno povezani s kirurško stroko in so poznani že iz daljne zgodovine. Kljub uvajanju alternativnih materialov in metod spajanja različnih tkiv (kirurške sponke, steristripi, avtomatski spenjalniki) so klasični šivalni materiali še vedno ključnega pomena v kirurgiji in le redko kateri operativni poseg lahko v celoti opravimo brez uporabe le teh. Tehnike spajanja tkiv z uporabo igle in niti so poznane več tisoč let in segajo že v čas starih Egipčanov. Takratni materiali, ki so se uporabljali za izdelavo šivalnih materialov, so bili srebro, zlato, lan, jeklo, konoplja, lubje, živalska in človeška dlaka ter ovčje in kozje črevo.

V začetku 19. stoletja so začeli uporabljati kovinske niti, ki so bile zaradi svoje rigidne strukture neugodne za vozlanje, so večkrat počile in so povzročale veliko vnetij v ranah. Nadaljnji razvoj je prinesel v uporabo niti iz govejega črevesa (catgut) in svilene niti, ki se še danes uporabljajo ter najnovejše sintetične šivalne materiale ter kirurške sponke. Poleg klasičnih šivalnih materialov so v uporabi tudi sodobni avtomatski spenjalniki, ki se uporabljajo za spajanje in prekinjanje različnih tkiv.

## RAZDELITEV IN VRSTE KIRURŠKIH NITI

Kirurški šivalni material lahko razdelimo glede na lastnosti resorbilnosti v tkivih, izvor (naravni, sintetični) in strukturo niti. Kirurške niti morajo biti sterilne, nealergene, nekancerogene, nepirogene in netoksične. Poleg teh lastnosti morajo pri uvajanju čim manj poškodovati tkivo, morajo zanesljivo držati vozle, morajo biti dovolj čvrste za nateg in obstojne v tkivu za določen čas.

Izbira šivalnega materiala je odvisna od vrste operativnega posega, od operaterjevih osebnih izkušenj z določenim šivalnim materialom, od lastnosti celjenja posameznih tkiv, od fizikalnih in bioloških lastnosti šivalnega materiala ter od dejavnikov bolnika (starost, telesna teža, splošno stanje, prisotnost okužbe).

## VELIKOST NITI, NATEZNA TRDNOST IN RESORBILNOST

Z velikostjo niti opredelimo njen premer oziroma debelino, ki jo določamo s poprečnim premerom presekov vzdolž niti. V kirurški praksi uporabljamo za določeno tkivo najmanjšo možno nit. S tem minimalno travmatiziramo tkivo pri šivanju ter povzročimo najmanjšo možno tujkovo reakcijo v tkivu. Manjše niti imajo manjšo natezno trdnost, s katero opredelimo reakcijo niti pri vzdolžnem obremenjevanju oziroma silo, pri kateri je šiv še varen in pri kateri počí.

Debelino niti označujemo po dveh metodah: 1) po ameriški farmakopeji (USP), 2) po evropski farmakopeji (Ph Eur). Proizvajalci kirurških niti označujejo debelino niti hkrati po ameriški in evropski farmakopeji, v kirurški praksi pa uporabljamo še vedno označevanje po starejši in bolj utečeni ameriški farmakopeji, čeprav je evropska farmakopeja bolj nazorna in predstavljava v enotah metrskega merskega sistema (Tabela 1).

Tabela 1. Primerjalna preglednica označevanja debeline kirurške niti po ameriški farmakopeji (USP XX) in evropski farmakopeji (Ph Eur III).

<b>Ph Eur III</b>	<b>Debelina v mm</b>	<b>USP XX</b>
	0,001-0,009	12/0
<b>0,1</b>	0,010-0,019	11/0
<b>0,2</b>	0,020-0,029	10/0
<b>0,3</b>	0,030-0,039	9/0
<b>0,4</b>	0,040-0,049	8/0 (00000000)
<b>0,5</b>	0,050-0,069	7/0 (0000000)
<b>0,7</b>	0,070-0,099	6/0 (000000)
<b>1</b>	0,100-0,149	5/0 (00000)
<b>1,5</b>	0,150-0,199	4/0 (0000)
<b>2</b>	0,200-0,249	3/0 (000)
<b>2,5</b>	0,250-0,299	2/0 (00)
<b>3</b>	0,300-0,349	2/0 (00)
<b>3,5</b>	0,350-0,399	1/0 (0)

4	0,400-0,499	1
5	0,500-0,599	2
6	0,600-0,699	3+4
7	0,700-0,799	5
8	0,800-0,899	6
9	0,900-0,999	7
10	1,000-1,099	8

Po obeh označevanjih so debeline niti razdeljene v merske razrede, katerih širina z naraščajočo debelino niti raste. Evropska farmakopeja označuje merske razrede z desetkratnikom mere spodnje meje razreda; npr. niti 0,2 so vse niti debeline od 0,020 mm do 0,029 mm, ali niti 4 so vse niti, ki imajo debelino od 0,400 mm do 0,499 mm. Ameriška farmakopeja označuje razrede s številom ničel. Meja in širine razredov so, razen na enem mestu, enake kot pri razdelitvi po evropski farmakopeji. Niti 12/0 (imajo 12 zaporednih ničel) so debele od 0,001 do 0,009 mm. Niti, označene s 3/0 oziroma 000, so debele od 0,200 mm do 0,245 mm. Dvojna metodologija označevanja debeline kirurške ne prispeva k poenotenju standardov operacijskih materialov, temveč obremenjuje kirurško ekipo z dvojnimi podatki in je lahko vir hude zmote. Označevanje niti po ameriški farmakopeji je dodatno zamotano, ker je ista debelina naravne resorbilne niti označena z drugo številko kot debelina niti iz sintetične snovi ali naravnih neresorbilnih materialov. Evropska farmakopeja označuje vse kirurške niti enotno ne glede na snov, iz katere so izdelane. Od preostalih fizikalnih lastnosti niti je pomembna tudi prožnost niti. To je hitrost, s katero nit popravi svojo deformacijo, ko zunanja sila ne deluje več. Pri delu moti predvsem velika prožnost, ki jo imajo zlasti poliamidne in polipropilenske niti in se kaže v zavijanju in spodmikanju niti. Takšne niti je potrebno ves čas držati napete.

Resorpcijske lastnosti niti nam povedo, koliko tkivne tekočine veže nit. Glede na to, ali vodo sploh sprejme ali ne, ločimo hidrofilne in hidrofobne niti. Resorpcijske lastnosti niti so pomembne, ker je trdnost vozla odvisna tudi od stopnje nabrekanja niti v vozlu.

Kirurške niti razdelimo glede na razgradljivost v tkivih na resorbilne in neresorbilne. Niti, ki se hitro razgradijo v tkivih in povsem izgubijo natezno trdnost znotraj 60 dni, prištevamo med resorbilne niti. V kolikor nit ohrani nekaj natezne trdnosti več kot 60 dni, jo prištevamo med neresorbilne niti. Naravne resorbilne niti se razgradijo z delovanjem encimov na sestavine niti, medtem ko se sintetične resorbilne niti razgradijo s postopkom hidrolize. Neresorbilne niti načeloma ostanejo v tkivu trajno, ker so sestavljene iz biološko nerazgradljivih materialov.

## ZGRADBA NITI

Po molekularni zgradbi snovi delimo vse niti na organske in anorganske. Anorganske kirurške niti so izdelane iz litin železa in srebra ter iz tantala in ogljika. Organske kirurške niti so izdelane iz raznih organskih materialov. Po svojem nastanku so naravne ali sintetične. Naravne niti so po svojem izvoru rastlinski ali živalski produkti. Naravne niti živalskega izvora so iz svile. Sintetične niti so izdelane iz različnih materialov, gre za polimerizirane dolge molekule. Med te snovi prištevamo poliamide, poliestre, polipropilene, poliglikolate in poliparadioksin.

Po številu vlaken v kirurški niti jih delimo na monofilamentne, ki so sestavljene iz enega samega vlakna in multifilamentne, ki so sestavljene iz več vlaken. Pseudomonofilamentne niti so v bistvu multifilamentne niti, ki imajo ovojnico in na zunaj njihove multifilamentne zgradbe ni videti.

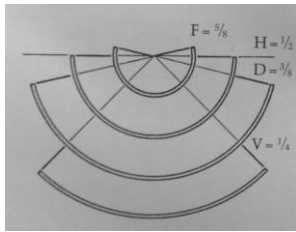
## KIRURŠKE IGLE

Kirurške igle se uporabljajo za uvajanje niti skozi tkiva. Izdelane so iz nerjavečega jekla različnih stopenj elastičnosti, so različnih oblik in velikosti. Pomembna lastnost kirurških igel je tudi ta, da pri prehodu skozi tkivo le-to čim manj poškodujejo. Pri delu s kirurško iglo je pomembno obnašanje igle pri upogibanju in zvijanju. Po tej lastnosti delimo igle na plastične in elastične. Plastične trajno spremenijo svojo obliko (se deformirajo), če nanje deluje sila, ki ni vzporedna s smerjo igle. Elastične igle reagirajo kot elastično telo skoraj do meje trdnosti, torej po prenehanju delovanja sle zavzamejo prvotno obliko. Meja trdnosti na upogib je pri različnih iglah različna. Odvisna je od plastičnosti in elastičnosti materiala, debeline, dolžine in oblike igle.

Kirurške igle se uporabljajo za uvajanje niti skozi tkiva. Izdelane so iz nerjavečega jekla različnih stopenj elastičnosti, so različnih oblik in velikosti. Pomembna lastnost kirurških igel je tudi ta, da pri prehodu skozi tkivo le-to čim manj poškodujejo. Pri delu s kirurško iglo je pomembno obnašanje igle pri upogibanju in zvijanju. Po tej lastnosti delimo igle na plastične in elastične. Plastične trajno spremenijo svojo obliko (se deformirajo), če nanje deluje sila, ki ni vzporedna s smerjo igle. Elastične igle reagirajo kot elastično telo skoraj do meje trdnosti, torej po prenehanju delovanja sle zavzamejo prvotno obliko. Meja trdnosti na upogib je pri različnih iglah različna. Odvisna je od plastičnosti in elastičnosti materiala, debeline, dolžine in oblike igle.

Na vsaki kirurški igli ločimo telo, uho in konico igle. Telo igle je oblikovano po dolžini in po profilu. Po dolžini so igle ravne ali ukrivljene. V abdominalni kirurgiji se uporabljajo ukrivljene igle, ravne le izjemoma. Ravne igle uporabljamo v abdominalni kirurgiji pri nastavljanju mošnjatega šiva na črevo preko posebne prijemalke za namen formiranja anastomoz. Ukrivljene igle so lahko v celoti del krožnice ali pa je le manjši del igle oblikovan kot del krožnice, drugi del igle pa je raven. V humani kirurgiji uporabljamo od ukrivljenih igel le tiste, ki so oblikovane kot del krožnice (slika 1).





Slika 1. Igle različnih ukrivljenosti.

Imenujemo jih polkrožne igle. Ukrivljenost igle nam pove, kolikšen del krožnice obsega igla in predstavlja pomembno značilnost, saj nam določa pot igle skozi tkivo. Ukrivljenost igle označujemo na dva načina: s kotom, ki pripada loku na krožnici (a) ali z deležem igelnega odseka v celotnem obsegu (f) (Tabela 2).

Tabela 2. Oznake ukrivljenosti igel.

Oznaka	a	f	Opis igle
<b>F</b>	225°	5/8 krožnice	Zelo zaprta igla
<b>H</b>	180°	1/2 krožnice	Zaprta igla
<b>D</b>	135°	3/8 krožnice	Odprta igla
<b>V</b>	90°	1/4 krožnice	Zelo odprta igla
<b>G</b>	0°	0	Ravna igla
<b>K</b>			Ravna igla z ukrivljeno konico

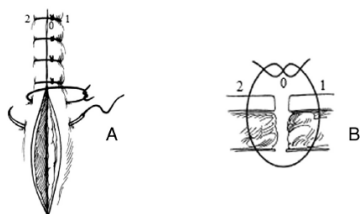
## ALTERNATIVNE METODE SPAJANJA TKIV

Za spajanje tkiv so na voljo različne kirurške sponke, tkivna lepila in steristripi. V abdominalni kirurgiji se veliko uporabljajo avtomatski spenjalniki, ki so uporabni predvsem v kirurgiji gastrointestinalnega trakta. Z njimi lahko črevo prekinemo in tudi spnemo oziroma napravimo anastomozo. Poznamo linearne spenjalnike in krožne oziroma cirkularne spenjalnike. Uporabljamo jih lahko pri odprtih ali laparoskopskih abdominalnih operacijah. V abdominalni kirurgiji uporabljamo krožne avtomatske spenjalnike za formiranje nizkih koloanalnih oziroma kolorektalnih anastomoz pri resekcijah rektuma in ezofagojejunalne anastomoze pri totalni gastrektomiji. Kirurške sponke so sestavljene iz nerjavečega jekla in ponujajo veliko natezno trdnost ter povzročajo minimalno tkivno reakcijo.

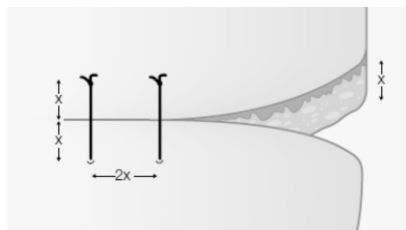
## OSNOVNE ŠIVALNE TEHNIKE IN ŠIVALNI MATERIALI V ABDOMINALNI KIRURGIJI

Poznamo več osnovnih metod šivanja različnih tkiv. Tkiva lahko spajamo s posameznimi šivi ali tekočimi šivi ter njunimi modifikacijami (Slike 2, 3, 4). V abdominalni kirurgiji uporabljamo lahko za šivanje črevesnih anastomoz tehniko s posameznimi šivi ali tekočim šivom. Trebušno steno lahko zapiramo s posameznimi šivi ali tekočim šivom. Tudi spajanje različnih tkiv kot na primer formiranje anastomoze med žolčnim vodom in črevesom ali trebušno slinavko in črevesom je možno z uporabo tehnike tekočega šiva oziroma s posameznimi šivi. Pri šivanju črevesa zgrabimo 3-4 mm črevesne stene, s šivom zgrabimo vse sloje črevesne stene ter posamezne šive namestimo enakomerno v razmaku 2-3 mm.

V literaturi ni prepričljivih dokazov, da bi katera tehnika prevladovala nad drugimi, zato je izbira šivalne tehnike odvisna od vrste operacije in operaterjevih osebnih izkušenj z določeno šivalno tehniko.



Slika 2. A) enostavni posamezni šiv B) prečni presek enostavnega posameznega šiva.



Slika 3. Enostavni posamezni šiv. Kot splošno pravilo velja, da je oddaljenost šiva od roba rane približno enaka debelini tkiva, ki ga šivamo ter da je razdalja med dvema zaporednima šivoma enaka dvakratniku te razdalje. Posamezni šivi morajo biti enakomerno razporejeni ter postavljeni pravokotno na smer rane.



Slika 4. Enostavni tekoči šiv.

## KIRURŠKI ŠIV

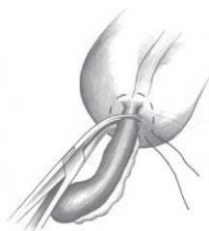Namen kirurškega šiva je učvrstiti določeno anatomsko strukturo na določeno mesto, nevtralizirati sile, ki razmikajo tkiva ter zadržati tkiva v določenem položaju. V abdominalni kirurgiji večkrat spajamo med seboj po konsistenci in anatomski lokaciji različna tkiva, zato je zelo pomembno, da za šiv izberemo pravo nit, da ga napravimo na pravem mestu, da zanesljivo zavežemo vozle in ga zategnemo z ravno prav veliko silo. V abdominalni kirurgiji ima lahko nepravilno nameščen ali slabo zavezan šiv za bolnika življenjsko ogrožujoče posledice.

## LIGATURA

Z ligaturo označujemo kirurško nit, ki jo zavežemo okoli krvaveče žile z namenom, da zapremo njen lumen in ustavimo krvavitev. Ligature največkrat uporabljamo za zaustavljanje krvavitve, lahko pa jih zavežemo tudi okoli drugih struktur (npr. žolčni vod), da preprečimo iztekanje vsebine. Poznamo dva osnovna tipa ligatur in sicer proste ligature ter šivne ligature.

## OBODNI ŠIV

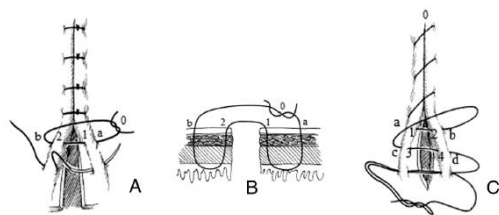
Obodni šiv je tekoči šiv, ki ga namestimo okoli lumna oziroma odprtine in ga zategnemo ter s tem pogreznemo odprtino. V abdominalni kirurgiji uporabljamo obodni šiv pri klasični apendektomiji, da z njim zapremo in pogreznemo krn slepiča v cekum ter pri formiranju črevesnih anastomoz s avtomatskimi spenjalniki. Obodni šiv praviloma namestimo ektramukozno, tako da z njim ne vstopimo v lumen votlega organa (slika 5).



Slika 5. Nastavljen obodni šiv na bazi slepiča pri klasični apendektomiji.

## LEMBERTOV ŠIV

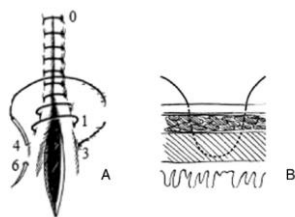
Lembertov šiv se pogosto uporablja v abdominalni kirurgiji pri šivanju črevesnih anastomoz. Šiv uvajamo preko vseh slojev črevesne stene, ne zgrabimo pa sluznice, torej gre za ektramukozni šiv. S tem načinom šivanja pri zategovanju vozla pogreznemo robove črevesne stene. Lembertov šiv lahko uporabimo kot tekoči ali posamezni šiv (slika 6).



Slika 6. Lambertov šiv. A) posamezni Lambertov šiv, B) prečni preseki posameznega Lambertovega šiva, C) tekoči Lambertov šiv.

### CUSHINGOV ŠIV

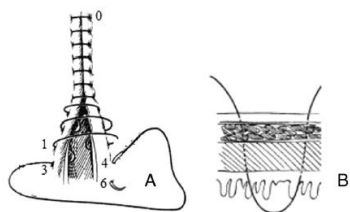
Cushingov šiv je tekoči šiv in ga uporabljamo predvsem pri dvoslojnim šivanju anastomoz ali zapiranju enterotomij. Z njim zajamemo vse sloje črevesne stene razen sluznice. Gre torej za ekstramukozni oziroma seromuskularni šiv in pri uvajanju z njim ne vstopimo v lumen votlega organa. Z njim invertiramo sluznico in približamo serozo (slika 7).



Slika 7. A) Cushingov šiv, B) Cushingov šiv na prečnem prerezu.

### CONNELLOV ŠIV

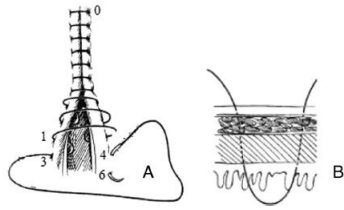
Connellov šiv je podoben Cushingovemu šivu, le da z njim zajamemo vse sloje črevesne stene (Slika 8).



Slika 8. A) Connellov šiv, B) Connellov šiv v prečnem preseku.

### HALSTEDOV ŠIV

Halstedov šiv je modificirani horizontalni Lambertov šiv (slika 9).



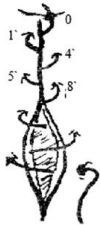Slika 9. Halstedov šiv.

### PARKER-KERROV ŠIV

Gre za modificirani vzorec Lembertovega in Cushingovega šiva in se uporablja predvsem za zapiranje krnov votlih organov.

### SCHMIEDENOV ŠIV

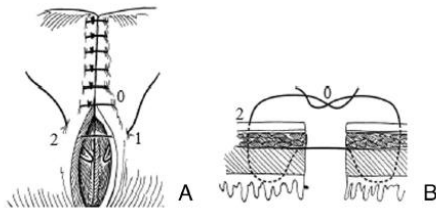
Schmiedenov šiv je tekoči šiv, ki je dokaj enostaven in hiter za uporabo. Z iglo zajamemo vse sloje črevesne stene in ko zategnemo šiv, se sluznica enega roba navleče preko seroze drugega roba črevesa. Tukaj ne pride do inverzije oziroma everzije robov črevesne stene, prav tako z njim ne zožimo lumna (slika 10).



Slika 10. Schmiedenov šiv.

### GAMBEEJEV ŠIV

Gambeejev šiv se uporablja pri kreiranju enoslojnih črevesnih anastomoz. Iglo s šivom uvedemo v črevesno steno z zunanje strani kot pri enostavnem posameznem šivu in zagrabimo vse sloje črevesne stene razen sluznice. V submukozni plasti iglo obrnemo in nato z notranje strani zajamemo submukozno plast nasprotne strani ter potujemo skozi submukozo, mišično plat in preko seroze pridemo z iglo ven na drugi strani črevesne stene. Nato zavežemo šiv (slika 11).



Slika 11. A) Gambeejev šiv, B) Gambeejev šiv v prečnem preseku

## NAJPOGOSTEJŠI ŠIVALNI MATERIALI V ABDOMINALNI KIRURGIJI

### RESORBILNI ŠIVI

V preteklosti se je v kirurgiji gastrointestinalnega trakta veliko uporabljala catgut, ki je bil zgrajen predvsem iz govejega črevesa. Catgut ni priporočljiv pri kahektičnih bolnikih ter pri bolnikih z okužbo ali hipoproteinemijo zaradi nepredvidljivih resorpcijskih lastnosti in posledične hitre izgube natezne trdnosti ter pogostih dehiscenc anastomoz. Zaradi novejših sintetičnih kirurških niti se catgut v abdominalni kirurgiji ne uporablja več in njegova uporaba zaradi omenjenih slabosti tudi ni priporočljiva.

V abdominalni kirurgiji se veliko uporabljajo poliglikolatne niti, ki so polimeri derivatov glikolne in lahko tudi mlečne kisline (Vicryl, Coated Vicryl, Vicryl Rapide, Dexon, Maxon). Izdelujejo pleteno multifilamentno in monofilamentno nit. Nit je mehka, vozlanje je lahko in vozli dobro držijo obliko. V tkivu povzroča zmerno reakcijo, na površini (koža, sluznice) pa iritacijo. Poliglikolatna nit je povsem resorbilen material, ki se popolnoma resorbira v tkivu v 60 do 90 dneh, v 40 dneh se zmanjša natezna trdnost na polovico. Izjema je Vicryl Rapide, pri katerem se zmanjša natezna trdnost na polovico že po 28 dneh, v 42 dneh se povsem resorbira.

PDS (poli-para-dioksin) nit je izdelana iz polimera poliparadioksanona in je sintetični monofilamentni resorbilni šivalni material. Nit odlikuje izjemna tenzijska trdnost, obenem pa je resorbilna. Popolnoma se resorbira v tkivu v nekaj mesecih, razpolovna doba natezne trdnosti je 40 dni, reakcija tkiv na nit je majhna. Resorbira se v procesu hidrolize, na katerega ne vpliva okužba, kontaminacija ali hipoproteinemija. PDS nit je zelo dobra za uporabo v kirurgiji gastrointestinalnega trakta. Slabost tega šivalnega materiala je večja elastičnost in težje ravnanje z nitjo, vozli so manj zanesljivi in jih moramo napraviti več ter pustiti daljše nitne konce.

### NERESORBILNI ŠIVI

Monofilamentni neresorbilni šivalni material je najbolj primeren za uporabo v kontaminiranem okolju ali na mestu okužbe. V abdominalni kirurgiji občasno uporabljamo polipropilensko nit (Prolene), ki je izključno monofilamentna nit, zgrajena iz polimerov propilena. Polimeriziran propilen je razmeroma krhka snov. Nit, ki je iz njega izvlečena, ni sposobna za pletenje ali sukanje

prav zaradi njegove krhkosti. Površina niti je gladka in drsi skozi tkivo brez zatikanja. Delo s polipropilenskimimi nitmi je težko, vozli so nezanesljivi, v ostrem zavoju nit celo počí. Enako se zgodi tudi pri zavijanju niti preko inštrumenta. V tkivu povzroča minimalno reakcijo, docela obstojna je v gnojnem okolju.

Poliesterske niti (Ethibond, Dacron, Ticron) so izdelane iz polimeriziranega estra, običajno polietilentetraftalata ali polibutilentetraftalata. Uporabljamo jih za šivanje tkiv, kjer je pričakovano brazgotinjenje šibko zaradi slabe ožiljenosti ali pri vstavitvi drugih aloplastičnih materialov, pri katerih prihaja do delovanja večjih sil. V abdominalni kirurgiji uporabljamo poliesterske niti predvsem pri hernioplastikah ventralnih kil. Delo z nitmi je težje, pri vezanju vozlov je potrebna previdnost, vozli se lažje odvežejo.

## ZAKLJUČEK

Tehnike spajanja tkiv z uporabo igle in niti so znane že iz daljne zgodovine. V abdominalni kirurgiji vse pogosteje uporabljamo poleg klasičnih šivalnih materialov in tehnik tudi novejša orodja kot so avtomatski spenjalniki, s katerimi lahko tkiva prekinjamo in tudi spajamo. Povezave med različnimi deli prebavnega trakta lahko kreiramo s posameznimi šivi ali tekočimi šivi. Trenutno razpoložljiva strokovna literatura ne navaja prepričljivih dokazov, da bi bila katera tehnika superiorna nad drugimi. Idealni šiv, ki bi združeval vse dobre lastnosti, še ne obstaja. Izbira šivalnega materiala in šivalne tehnike je odvisna od vrste operativnega posega in tudi operaterjevih osebnih izkušenj z določenim šivalnim materialom in šivalno tehniko.

## LITERATURA

1. Anon. Pocket guide to suture materials, techniques and knots. Serag-Wiessner KG, september 2006. Dostopno na: [www.serag-wiessner.com](http://www.serag-wiessner.com).
2. Dunn DL. Wound closure manual. Ethicon Inc, 2005.
3. Smrkolj V. Praktikum ambulantne operacijske kirurgije. Četrta, dopolnjena in razširjena izdaja. Ljubljana. Littera picta, 2006.
4. Gaber M, Abdel-Wahed A. Suture coding: A novel educational guide for suture patterns. *Journal of Surgical Education* 2015; 72(5): 995-1004.
5. Weg T. Sutures, ligature materials and staples. *Surgery* 2002: 98-99.
6. Hodgson N, Malthaner RA, Ostbye T. The search for an ideal method of abdominal fascial closure. *Annals of Surgery*; 231(3): 436-442.
7. Carter A, Skilbeck CJ. Sutures, ligatures and knots. *Surgery* 2014; 32(3): 117-120.
8. Gupta H, Srivastava A, Menon GR, Agrawal CS, Chumber S, Kumar S. Comparison of interrupted versus continuous closure in abdominal wound repair: a meta-analysis of 23 trials. *Asian Journal of Surgery* 2008; 31(3): 104-114.
9. Yamashita K et al. Triclosan sutures for surgical site infection in colorectal cancer. *Journal of surgical research* 2016: 16-21.
10. Chen Y et al. Continuous versus interrupted suture techniques of pancreaticojejunostomy after pancreaticoduodenectomy. *Journal of Surgical Research* 2015; 590-597.

## LAPAROTOMIJA

*Mihajlo Đokić*

### IZVLEČEK

Pojav pooperativne kile je najpogostejši dolgoročni zaplet operacij v trebušni votlini in za bolnika pomeni veliko morbiditeto, vpliva na njihovo samopodobo ter ima pomemben negativni učinek na kvaliteto življenja. Poprava pooperativnih kil je velikokrat neuspešna in predstavlja veliko finančno breme za zdravstveni sistem. Pomembno vlogo pri nastanku pooperativnih kil igra optimalna zapora laparotomije. Najpomembnejši determinanti, ki vplivata na učinkovito zaporo trebušne stene, sta izbira šivalnega materiala in kirurške tehnike. Za najučinkovitejšo zaporo elektivnih medianih laparotomij je priporočena uporaba počasi razgradljivega šivalnega materiala in sicer tako, da s tekočim šivom v enem sloju zašijemo le aponevrozo, pri tem uporabljamo tehniko majhnih korakov, šiv pa enakomerno zategujemo od začetka do konca šivanja.

### UVOD

Pojav pooperativne kile je najpogostejši dolgoročni zaplet operacij v trebušni votlini. V splošni populaciji se pojavi pri 5-20% bolnikov po operaciji v trebušni votlini. Nastanek pooperativne kile je še pogostejši pri visoko rizičnih bolnikih (prekomerno prehranjeni bolniki z indeksom telesne mase več kot 30 kg/m<sup>2</sup> in bolniki z anevrizmo abdominalne aorte), kjer je poročana incidenca več kot 30%. Najpomembnejši dejavnik tveganja za razvoj pooperativne kile so motnje v sintezi kolagena, med pomembnejše dejavnike za razvoj kile sodijo tudi uporaba steroidov, podhranjenost, kajenje in druge bolezni vezivnega tkiva. Pomembno vlogo pri nastanku pooperativne kile imata tudi tehnika in izbira kirurškega materiala za zapiranje trebušne stene.

Pojav pooperativne kile za bolnika predstavlja veliko morbiditeto in ima pomemben negativni učinek na njegovo kvaliteto življenja. Nadalje lahko vkleščenje pooperativne kile resno ogrozi bolnikovo življenje. Poprava pooperativne kile ima še vedno, kljub popravi z mrežico, visoko stopnjo ponovitve do katere, po podatkih iz literature, lahko pride v več kot 30%. Prav tako pa pojavnost pooperativnih kil pomembno vpliva na finančno breme za zdravstveni sistem, saj so stroški poprave pooperativnih kil visoki.

Optimizacija zapiranja laparotomije pomembno vpliva ne le na zmanjšanje pojavnosti nastanka pooperativnih kil in z njo povezanih zapletov ter zmanjšane kvalitete življenja bolnikov po operacijah v trebušni votlini, ampak pomembno prispeva tudi k zmanjšanju stroškov zdravljenja bolnikov s pooperativnimi kilami.

## LAPAROTOMIJA

Pri načrtovanju kirurškega posega v trebušni votlini je pomemben dober premislek o mestu laparotomije. Laparotomija je lahko vzdolžna (mediana, paramediana), prečna ali poševna. Glede na opravljene študije je pojavnost pooperativne kile signifikantno manjša pri prečnih, poševnih in



paramedianih laparotomijah v primerjavi s klasično mediano laparotomijo. Linea alba je namreč najbolj občutljiva in najmanj prekrvljena struktura trebušne stene.

Mediana laparotomija je še vedno najpogosteje uporabljena metoda vstopa v trebušno votlino, saj v večini primerov, še posebej v urgentnih stanjih, omogoča dobro preglednost organov v trebušni votlini, poleg tega pa jo po potrebi lahko podaljšamo in še izboljšamo preglednost.

## TEHNIKA ZAPIRANJA LAPAROTOMIJE

Načrtovanje optimalnega zapiranja mediane laparotomije se začne že z načrtovanjem in izvedbo incizije. Slednja naj bo precizna, poteka naj v mediani liniji tako, da lineo albo v zadostni meri sprostimo od podkožnega maščevja.

Pri zapiranju laparotomije je pomembno, da zagotovimo enakomerno porazdelitev sile na trebušno steno, pri tem pa pazimo, da šivov ne zategujemo premočno. Premočno zatezanje šiva povzroči trganje fascije in ustvari defekt fascije (angl. *button hole*). Glede na do sedaj izvedene metaanalize je za zapiranje elektivne mediane laparotomije priporočena uporaba tekočega in ne posameznih šivov. Po podatkih iz literature je namreč pri uporabi tekočega šiva pojavnost pooperativnih kil pomembno manjša kot pri uporabi posameznega šiva. V primeru urgentnih medianih laparotomij priporočil za zapiranje laparotomije ni, saj do sedaj še ni bilo izvedenega zadostnega števila študij, ki bi ustrezno preučile in med sabo primerjale uporabo različnih tehnik za zapiranje laparotomije. Študije, ki so bile opravljene, pa se nagibajo k uporabi tekočega šiva, predvsem zaradi krajše časovne komponente.

Nadalje podatki iz literature kažejo, da najboljši izid zapore laparotomije dosežemo z zapiranjem aponevroze v enem sloju. To pomeni, da incizijo zapremo tako, da zašijemo le abdominalno fascijo v enem sloju (angl. *single layer closure*). Ne poslužujemo se torej tehnike, kjer v šiv zajamemo vse plasti trebušne stene (razen kože) (angl. *mass closure*).

Še eden izmed pomembnih faktorjev, ki vpliva na zmanjšanje pojavnosti pooperativnih kil, je razmerje med dolžino uporabljenega šiva in dolžino incizijske rane. Priporočeno razmerje med dolžino uporabljenega šiva in dolžino incizijske rane, ki naj bi zagotavljalo tehniko najoptimalnejšega zapiranja laparotomije, je 4 proti 1.

Po podatkih iz literature bomo najoptimalnejši rezultat pri zapiranju laparotomijske rane dosegli z uporabo tehnike majhnih korakov (angl. *small bites*). Z uporabo te tehnike se zmanjša tako pojavnost pooperativnih kil kot okužb laparotomijske rane. Pri tehniki majhnih korakov se laparotomijska rana zapira s tekočim enoslojnim šivom aponevroze, kjer s šivom grabimo od 5 do 8 mm fascije, razdalja med šivi pa je 5 mm.

Poudarki: laparotomijo najučinkovitejše zapremo tako, da s tekočim šivom v enem sloju zašijemo le aponevrozo, pri tem uporabljamo tehniko majhnih korakov, šiv pa enakomerno zategujemo od začetka do konca šivanja.

## IZBIRA ŠIVALNEGA MATERIALA

Poleg šivalne tehnike pomembno vlogo na izhod zapiranja laparotomijske rane igra izbira šivalnega materiala. Izbira prožnejšega materiala zmanjša pojavnost zapletov. Priporočena je uporaba počasi razgradljivega šivalnega materiala (Tabela 1), tako za elektivne kot urgentne laparotomije, saj je pojavnost pooperativnih kil pomembno nižja kot pri uporabi hitro razgradljivega šivalnega materiala (Tabela 1). Pri počasi razgradljivih šivalnih materialih, ki so trenutno dostopni na trgu, gre za monofilamentne niti.

Tabela 1: Najpogosteje uporabljen šivalni material za zapiranje laparotomije in njihove lastnosti.

	Proizvajalec	Material	Razgradljivost	Čas absorpcije	Mono/ multifilament	Impregnacija z antibiotikom
<b>Prolene</b>	Ethicon	Polipropilen	ne		monofilament	ne
<b>Surgipro</b>	Covidien	Polipropilen	ne		monofilament	ne
<b>Ethibond</b>	Ethicon	Polietilen	ne		multifilament	ne
<b>Ethilon</b>	Ethicon	Najlon	ne		monofilament	ne
<b>Monosof</b>	Covidien	Najlon	ne		monofilament	ne
<b>Mersilen</b>	Ethicon	Poliester	ne		multifilament	ne
<b>Surgilon</b>	Covidien	Najlon	ne		multifilament	ne
<b>Maxon</b>	Covidien	Poliglikonat	počasi	180 dni	monofilament	ne
<b>PDS</b>	Ethicon	Polidioksanon	počasi	183-238 dni	monofilament	ne
<b>PDS plus</b>	Ethicon	Polidioksanon + triklosan	počasi	183-238 dni	monofilament	da
<b>Monoplus</b>	B Braun	Polidioksanon	počasi	180-201 dan	monofilament	ne
<b>Monomax</b>	B Braun	Poli-4- hidroksibutirat	počasi	390-1080 dni	monofilament	ne
<b>Vicryl</b>	Ethicon	Poliglaktin	hitro	56-70 dni	multifilament	ne
<b>Vicryl plus</b>	Ethicon	Poliglaktin + trikloksan	hitro	56-70 dni	multifilament	da
<b>Polysorb</b>	Covidien	Poliglikolna kislina	hitro	60-90 dni	multifilament	ne
<b>Dexon</b>	Covidien	Poliglikolna kislina	hitro	60-90	multifilament	ne

Uporaba neresorbilnega (Tabela 1) v primerjavi s počasi razgradljivim šivalnim materialom ni priporočljiva. Pojavnost pooperativnih kil med skupinama šivalnega materiala je primerljiva,

vendar je pri uporabi neresorbilnega materiala pojavnost dalj časa trajajoče pooperativne bolečine signifikantno višja. Poleg tega je nastanek tujkovih granulomov in formacij sinusov, v primerjavi s počasi razgradljivim šivalnim materialom, pomembno višji.

Pri izbiri debeline niti smo pozorni, da izberemo najtanjšo nit, ki še zagotavlja ustrezno adaptacijo trebušne stene ter zagotavlja strukturno čvrstost pri obremenitvah trebušne stene. Pri uporabi tehnike majhnih korakov je predlagana uporaba počasi razgradljivega šivalnega materiala debeline 2/0.

Na trgu je dostopen šivalni material, ki je impregniran z antimikrobnimi agensi. Namen uporabe takšnega šivalnega materiala je zmanjšanje pojavnosti okužbe kirurške rane in s tem dolgoročno zmanjšanje pojavnosti pooperativnih kil. Po do sedaj dostopnih podatkih iz literature je pri uporabi z antibiotiki impregniranega šivalnega materiala pojavnost okužb laparotomijske rane res manjša kot pri uporabi neimpregniranega šivalnega materiala.

Poudarki: za zapiranje laparotomije uporabimo počasi razgradljiv šivalni material.

## PROFILAKTIČNA APLIKACIJA MREŽICE ZA OJAČITEV TREBUŠNE STENE

Profilaktična aplikacija mrežice za ojačitev trebušne stene pri zapiranju mediane laparotomije se je izkazala za učinkovito pri preprečevanju nastanka pooperativne kile pri visoko rizičnih bolnikih (bolniki z indeksom telesne mase več kot  $27 \text{ kg/m}^2$  ter bolniki z anevrizmo abdominalne aorte). Pred kratkim je bila objavljena multicentrična, dvojno slepa, randomizirana študija (PRIMA), kjer so primerjali uporabo profilaktične aplikacije mrežice za ojačitev trebušne stene (onlay in sublay tehnika) s primarnim zaprtjem mediane laparotomije pri visoko rizičnih bolnikih po elektivni mediani laparotomiji. Rezultati so pokazali, da je aplikacija mrežice za ojačitev trebušne stene s tehniko onlay pomembno zmanjšala pojavnost pooperativnih kil pri visoko rizičnih bolnikih v primerjavi z ojačitvijo trebušne stene z mrežico po metodi sublay oz. primarnim zaprtjem laparotomije. Avtorji so sicer opazili večjo pojavnost seromov v skupini bolnikov z ojačitvijo trebušne stene z onlay mrežico v primerjavi z drugima dvema skupinama. Pojavnost seromov pa dolgoročno ni vplivala na povečanje števila zapletov v tej skupini bolnikov (povečanje števila okužb kirurške rane, okužb mrežice, povečanje števila reintervencij, povečanje števila ponovnih sprejemov v bolnišnico) in je bilo primerljivo z drugima dvema skupinama.

Poudarki: pri obravnavi visoko rizičnih bolnikov (indeks telesne mase več kot  $27 \text{ kg/m}^2$  ter bolniki z anevrizmo abdominalne aorte) lahko pri elektivnih laparotomijah za zapiranje mediane laparotomije varno uporabimo ojačitev trebušne stene z mrežico v onlay tehniki.

## ZAPIRANJE FASCIJE NA MESTU VSTAVITVE TROAKARJEV PO MINIMALNO INVAZIVNIH POSEGIH

Po podatkih iz literature so dejavniki tveganja za nastanek pooperativnih kil na mestu vstavljenega troakarja debelost, starost nad 60 let, dalj časa trajajoča operacija in potreba po podaljšanju reza fascije za izvlek preparata. Randomiziranih študij, ki bi preučevale pojavnost pooperativnih kil na mestu vstavljenega troakarja pri uporabi troakarjev z oziroma brez rezila in ki bi preučevale vpliv velikosti uporabljenega troakarja na pojavnost kil do sedaj še ni bilo izvedenih. Kljub temu se priporoča uporaba najmanjšega troakarja, ki še zagotavlja varno izvedbo operativnega posega. V študijah, ki so primerjale pojavnost pooperativnih kil med minimalno invazivnimi operativnimi

posegi z enim (ang. single-port) oziroma več troakarji (angl. multi-port) razlik v pojavnosti kil niso našli.

Tako kot pri zapiranjih laparotomije pri odprti kirurgiji je tudi pri minimalno invazivni kirurgiji pomembno, da zašijemo večje defekte v trebušni steni in tako preprečimo pojavnost pooperativnih kil. Priporočeno je, da se zašije fascija na mestu vstavljenih troakarjev velikosti 10 mm ali več.

## ODLOŽENO ZAPIRANJE LAPAROTOMIJE PO UPORABI ZDRAVLJENJA Z NEGATIVNIM TLAKOM

Pri bolnikih s hudo okužbo v trebušni votlini (peritonitis, akutni nekrozantni pankreatitis), pri bolnikih pri katerih planiramo ponovno operacijo (angl. *second look surgery*, na primer pri bolnikih z ishemijo črevesa), pri bolnikih po hudi poškodbo trebušnih organov (angl. *damage control surgery*) ali pri bolnikih z izraženim abdominalnim kompartment sindromom, uporabimo metode začasnega zapiranja trebušne stene z odloženim zapiranjem fascije. Največkrat je kot začasna metoda zapiranja trebuha uporabljen sistem zdravljenja z negativnim tlakom (angl. *Vacuum Assisted Closure*, VAC). Ko bolnikovo klinično stanje dopušča (ni več nevarnosti za razvoj abdominalnega kompartment sindroma in z njim povezanih sistemskih zapletov), je indicirano čimprej zapiranje laparotomije. Do sedaj še ni bilo opravljenih randomiziranih študij, ki bi preučevale katera metoda zapiranja laparotomije je v teh primerih najoptimalnejša, vendar posamezne študije predlagajo, da se, ko lokalno stanje to dopušča, poslužujemo zapiranja laparotomije s tekočim enoslojnim šivom.

## ZAKLJUČEK

Pomembno vlogo pri nastanku pooperativnih kil, ki še vedno predstavljajo najpogostejši zaplet po abdominalnih operacijah in predstavljajo veliko finančno breme za zdravstveni sistem, igra optimalna zapora laparotomije. Najpomembnejši determinanti, ki vplivata na učinkovito zaporo trebušne stene sta izbira šivalnega materiala in kirurške tehnike. Za najučinkovitejšo zaporo elektivnih medianih laparotomij je priporočena uporaba počasi razgradljivega šivalnega materiala in sicer tako, da s tekočim šivom v enem sloju zašijemo le aponevrozo, pri tem uporabljamo tehniko majhnih korakov, razmerje med dolžino uporabljenega šiva napram dolžini laparotomije je 4 proti 1, šiv pa enakomerno zategujemo od začetka do konca šivanja. Pri visoko rizičnih bolnikih lahko pojavnost pooperativnih kil učinkovito zmanjšamo s profilaktično aplikacijo mrežice po onlay metodi za ojačitev trebušne stene. Pri minimalno invazivnih posegih je pri večportni laparoskopiji priporočeno zašitje fascije, kjer je bil uporabljen troakar velikosti 10 mm ali več oziroma natančno zapiranje fascije pri operacijah z enim troakarjem.

## LITERATURA

1. Muysoms FE, Antoniou SA, Bury K, Campanelli G, Conze J et al. European Hernia Society guidelines on the closure of abdominal wall incisions. *Hernia* 2015; 19: 1-24.
2. van 't Riet M, Steyerberg EW, Nellensteyn J, Bonjer HJ, Jeekel J. Meta-analysis of technique for closure midline abdominal incisions. *Br J Surg* 2002; 89:1350-6.

3. Israelsson LA. Bias in clinical trials: the importance of suture technique. *Eur J Surg* 1999; 165:3-7.
4. Sajid MS, Parampall U, Baig MK, McFall MR. A systematic review on the effectiveness of slowly-absorbable versus non-absorbable sutures for abdominal fascial closure following laparotomy. *Int J Surg* 2011; 9:615-25.
5. Fortelny RH. Abdominal wall closure in elective midline laparotomy: The current recommendations. *Front Surg* 2018; 5:34.
6. Bloemen A, De Kleijn RJC MF, Van Steensel S, Aarts F, Schreinmacher MHF et al. Laparotomy closure techniques: Do surgeons follow the latest guidelines? Results of a questionnaire. *Int J Surg* 2019; 71: 110-16.
7. Jairam AP, Timmermans L, Eker HH, Pierik REGJM, van Klaveren D et al. Prevention of incisional hernia with prophylactic onlay and sublay mesh reinforcement versus primary suture only in midline laparotomies (PRIMA): 2-year follow up of a multicentre, double-blind, randomised controlled trial. *Lancet* 2017; 390 (10094): 567-76.
8. Huang Q, Li J, Lau W. techniques for abdominal wall closure after damage control laparotomy: from temporary abdominal closure to early/delay fascial closure- a review. *Gastroenterol Res Pract*. 2016: 2073260

# LAPAROSTOMA IN TEHNIKE ZAČASNE ZAPORE TREBUŠNE STENE

*Blaž Trotovšek*

## IZVLEČEK

Laparostoma je bila v preteklosti pogosto predstavljena kot neuspeh kirurga zapreti trebušno steno. Danes je laparostoma eden od osnovnih elementov kirurgije omejevanja škode in preprečevanja nastanka abdominalnega utesnitvenega sindroma. Predstavlja velik napredek v sodobnem zdravljenju kritično bolnih in poškodovanih. Pogostost laparostom oziroma zdravljenja z odprtim trebuhom (OT) narašča v zadnjih treh desetletjih. Zdravljenje z OT se je dokazalo kot učinkovita metoda pri preprečevanju zmanjševanju zgodnjih pooperativnih zapletov in smrtnosti, še posebej v primerih nastajajočega utesnitvenega sindroma. Kasnejši zapleti in nujnost dodatnih posegov so slabosti, ki predstavljajo izziv za sodobnega kirurga. Med indikacije za uporabo tehnike OT, ki se nenehno širijo, sodijo poleg kirurgije omejevanja škode, abdominalnega utesnitvenega sindroma tudi okužbe v trebušni votlini. Napredek pri zdravljenju OT, še posebej na področju pripomočkov in naprav za začasno zaporo trebušne stene, predstavlja način za premagovanje izzivov in omogoča še boljše rezultate uporabe te tehnike.

## UVOD

V zadnjih treh desetletjih je opazen skokovit porast v številu bolnikov zdravljenih z laparostomo oz. odprtim trebuhom (OT). Zdravljenje z OT se je pokazalo za učinkovito pri zmanjševanju smrtnosti in neposrednih zapletov po kirurških posegih. Z vse pogostejšo uporabo OT se pojavlja nova skupina bolnikov, kjer se obolenost kaže kasneje v kliničnem poteku. Pri teh bolnikih so nujni dodatni kirurški posegi in uporaba inovativnih tehnik, za reševanje prej slabo poznanih zapletov. Kljub prvi objavi Stonea leta 1983 o izboljšanju preživetja hudo poškodovanih s 7% na 65% ob uporabi tehnike OT, je med kirurgi prevladovalo mnenje o neuspešnosti tovrstnega zdravljenja. Zaradi spremembe vzorcev in kompleksnosti poškodb se je v 90. letih prejšnjega stoletja uveljavil princip »Damage control« kirurgije (DC) in večstopenjske oskrbe kritično bolnih in poškodovanih. Z razumevanjem letalne triade: acidoze, hipotermije in koagulopatije, je uporaba DC še pridobila na pomenu, predvsem pri multipli travmi in poškodbah večjih žil. Dokončno je umestilo tehniko OT, kot uspešen način zdravljenja, prepoznavanje abdominalnega utesnitvenega sindroma (AKS) kot pomembnega dejavnika za povečano smrtnost kritično bolnih. Z razumevanjem patofiziologije vnetnega odgovora, odgovora organizma na poškodbo in AKS, se je spremenil odnos kirurgov do DC in zdravljenja z OT. Danes sta DC laparotomija in tehnika OT uveljavljeni tehniki zdravljenja kritično bolnih, tako poškodovanih kot bolnikov z abdominalnimi okužbami, AKS, idr. Dejavniki tveganja pri katerih moramo uporabiti načela DC ob laparotomiji so: pH < 7,2, telesna temperatura < 34° C, izguba krvi > 4 l, sistolni tlak < 70 mm Hg, laktat > 5 mmol/l in a PTČ > 50s. Razvoj številnih tehnik začasne zapore trebušne stene (ZZTS) je spodbudilo naraščanje števila bolnikov zdravljenih s tehniko OT. Optimalna tehnika ZZTS mora zadržati organe v trebušni votlini med oživljanjem in prevozom, preprečiti kontaminacijo rane, preprečiti evisceracijo in izsušitev predvsem črevesa, omogočiti odstranitev proste tekočine v trebuhu in zmanjševanje edema črevesa, preprečiti nastanek zarastlin, omogočiti lahek in hiter ponoven pristop v trebušno votlino ob ponovnem kirurškem posegu in hkrati ščititi robove fascije in kože, preprečiti pomik mišic in fascij trebušne stene v stran in s tem izgubo pokrova trebušne stene ter preprečiti nastanek sekundarnega AKS. Intenzivno zdravljenje je

usmerjeno v preprečevanje hipotermije, acidoze in motenj strjevanja krvi. Ob tem posebno pozornost posvečamo čimprejšnji vzpostavitvi peristaltike, zgodnji enteralni prehrani in normovolemiji. Po končanem zdravljenju z DC in OT želimo omogočiti zgodnjo zaporo trebušne stene, če je le mogoče v prvem tednu po posegu. S čimprejšnjo zaporo trebušne stene, takoj ko splošno stanje in razmere v trebuhu to dopuščajo, želimo preprečiti pozne zaplete OT kot so: enteroatmosferne fistule, abscesi in kasneje velike pooperativne kile zaradi izgube trebušnega pokrova.

## DEFINICIJA IN KLASIFIKACIJA OT

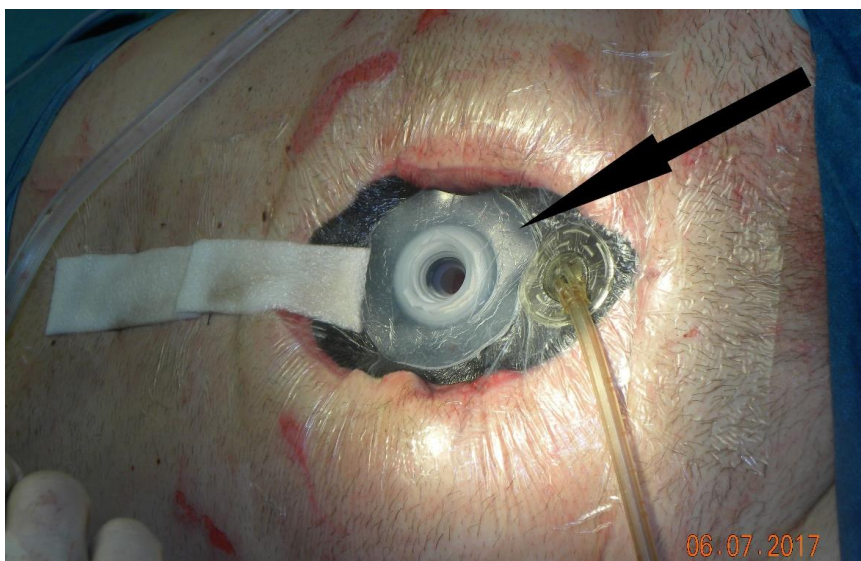
Stanje bolnika, ko med kirurškim posegom namenoma pustimo trebušno steno razprto, imenujemo OT. Postopek mora biti načrtovan in začasen, z namenom stabilizacije bolnika in pridobitve časa za dokončno kirurško oskrbo bolnika. Zaradi vrednotenja rezultatov zdravljenja s tehniko OT in z namenom nastanka smernic za zdravljenje bolnikov z OT je bila v letu 2009 sprejeta klasifikacija OT (tabela 1). Namen oblikovanja smernic zdravljenja bolnikov je, da preprečimo poslabšanje stanja in nastanek bolj zapletenih oblik OT pri bolnikih in takšno oskrbo, da bo stopnja OT najnižja možna in bo omogočila končni cilj, to je odloženo primarno zaporo trebušne stene takoj, ko bo to klinično primerno.

Tabela 1. Klasifikacija odprtega trebuha (OT)

Stopnja	Opis
1A	Čist OT brez zarastlin med črevesom in trebušno steno in brez lateralizacije trebušne stene
1B	Kontaminiran OT brez zarastlin in brez lateralizacije
2A	Čist OT z zarastlinami in začetno lateralizacijo trebušne stene
2B	Kontaminiran OT z zarastlinami in začetno lateralizacijo trebušne stene
3	OT z nastalo enteroatmosferično fistulo
4	OT z zraslim in nepremakljivim črevesom, ki ga kirurško ne moremo zapreti, brez ali z fistulo

V *1A stopnjo* večinoma uvrščamo bolnike po poškodbi trebuha brez poškodbe votlih organov, po dekompresivni laparotomiji zaradi AKS, po razpoku anevrizme abdominalne aorte in po presaditvah jeter. V teh primerih je oskrba enostavna, smrtnost majhna in primarna zapora trebušne stene izvedljiva pri veliki večini bolnikov. V *stopnjo 1B* uvrščamo bolnike po predrtju divertiklov širokega črevesa, puščanju anastomoz pri kolorektalni kirurgiji in poškodovance s poškodbo votlih organov. Cilj zdravljenja je odstranitev okužbe (npr. stoma) in pretvorba OT v stopnjo 1A, preprečevanje nastanka zarastlin in varovanje fascije in kože trebuha. Če v OT ni okužbe, a nastanejo zarastline med črevesom in trebušno steno ali pride do lateralnega krčenja mišic in posledične izgube kožnega pokrova govorimo o *stopnji 2A*. Odložena zapora trebušne

stene je tu otežena in vse napore usmerjamo v preprečitev nadaljnje lateralizacije trebušnih mišic in fascij. Z uporabo dinamičnih šivov, mrežic, delne zapore trebušne stene in tehnike načrtovane ventralne kile poskušamo preprečiti ali zmanjšati izgubo trebušne stene. Če je prisotna v takem trebuhu še okužba, uvrstimo OT v *stopnjo 2B*. Tu je cilj predvsem obvladati okužbo (npr. akutni nekrozantni pankreatitis z okužbo) in hkrati preprečiti poslabšanje stanja z nastankom črevesnih fistul in zraščanja črevesa v nerešljiv voz. Zlepljenje črevesnih vijug, zarastline med črevesom in trebušno steno in lateralno skrčenje mišic in s tem izguba trebušne stene, ki je kirurško ne moremo zapreti so značilnosti *stopnje 3*. Stanje OT se lahko še dodatno zaplete z nastankom enteroatmosferne fistule. Cilj vsakega zdravljenja OT mora biti preprečevanje nastanka tovrstnih situacij. Če do nastanka pride moramo preprečevati kontaminacijo trebušne votline s črevesno vsebino, okužbe, varovati kožo in fascije, postopno uvesti enteralno prehrano in spremeniti katabolno stanje bolnikovega organizma v anabolnega. Z nastankom fistule pri OT (*stopnja 4*) se močno poslabša klinično stanje bolnika in obolevnost in smrtnost skokovito narasteta. Osnovni cilj zdravljenja z OT je preprečitev nastanka fistul. Ob nastanku fistule moramo preprečiti iztekanje črevesne vsebine v OT in poskušati zapreti trebušno steno. Posebno pozornost moramo posvetiti negi kože in fascije, saj je od njune ohranjenosti odvisen uspeh pri zapiranju trebušne stene. Danes si brez naprav, ki omogočajo kontrolo nad izločkom fistule in ZZTS težko predstavljamo uspešno zdravljenje (slika 1). Zapletenih poprav trebušne sten se lotevamo kasneje, najprej pol leta po ureditvi stanja.



Slika 1. Kombinacija tehnik s pomočjo negativnega tlaka za preprečevanje iztekanja črevesne vsebine iz enteroatmosferske fistule v rano.

#### METODE ZAČASNE ZAPORE TREBUŠNE STENE (ZZTS)

Metode lahko razdelimo na: tehnike zapore kože, tehnike zapore fascije in tehnike z uporabo negativnega tlaka.



## TEHNIKE ZAPORE KOŽE

Mednje prištevamo tekoči šiv kože, zaporo z gazo in »Bogota bag« tehniko. Njihove skupne slabosti so: možnost evisceracije, ponovni nastanek AKS, nestabilnost trebušne stene, nekroza kože, nabiranje proste tekočine v votlini in okužbe. Zaradi visoke stopnje zapletov in pojava AKS v do 36% se te metode opuščajo. Zaporo trebušne stene omogočajo v manj kot 30%. Njihova prednost je nizka cena in dokaj nizka pogostost nastanka fistul (15%).

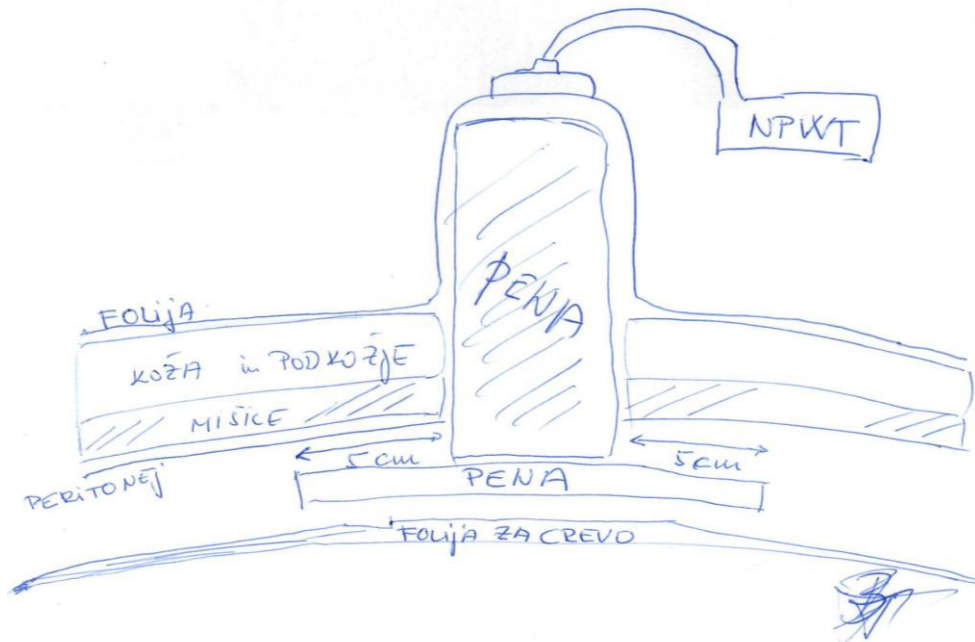
## TEHNIKE ZAPORE FASCIJE

Skupna značilnost je interpozicija umetnih ali bioloških, resorbilnih ali neresorbilnih mrežic med robove fascije brez napetosti. Mrežico zmanjšujemo in robove približujemo vsak drugi dan, dokler robov fascije ne približamo na 2 cm razdalje. Nato trebušno steno dokončno zapremo. Uporabne so predvsem kadar primarne zapore trebušne stene ne dosežemo v prvih 10. dneh. S temi tehnikami preprečimo izgubo trebušne stene in varujemo kožo. Slaba stran je možnost poškodbe fascije, nastanek zarastlin med črevesom in trebušno steno in nezmožnost odstranitve proste tekočine iz trebuha, kar poveča nevarnost ponovnega nastanka AKS. Z uporabo neresorbilnih mrežic se je uspešnost primarne zapore trebušne stene dvignila na do 90% ob visoki stopnji nastanka fistul (18%). Med tehnikami zapore fascije z dobrimi rezultati izstopa Wittman Patch, saj s to tehniko primarno zaporo dosežejo v 80-100% ob zelo nizki stopnji nastanka fistul (<4%).

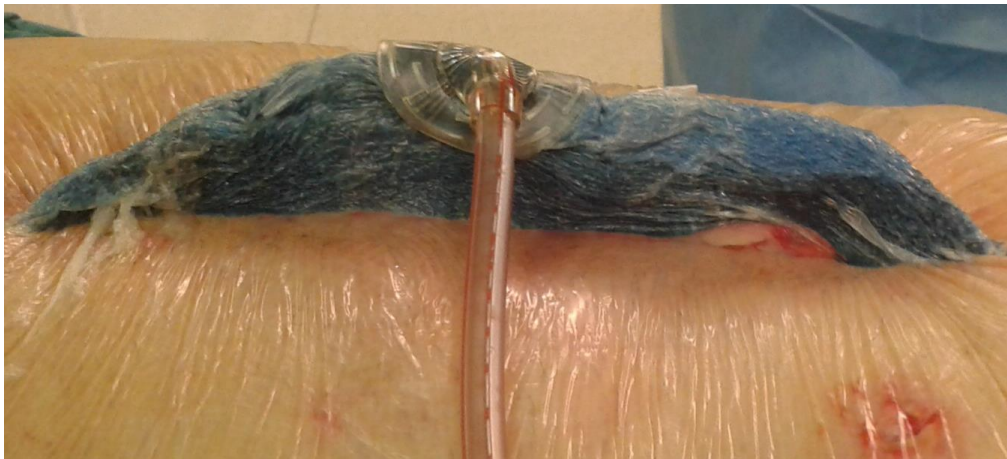## TEHNIKE Z UPORABO NEGATIVNEGA TLAKA (NT)

Prva poročila uporabe NT segajo v leto 1995. Visoka stopnja zapore trebušne stene 35-92% in nizka stopnja zapletov, manj kot 6% fistul, je spodbudila nadaljnji razvoj in prevlado tovrstnih tehnik. Z razumevanjem bioloških osnov delovanja NT in tehnološkim razvojem materialov in tehnik, je prišlo do pomembnega preskoka v standardizaciji obravnave bolnikov zdravljenih z OT. Večino današnjih rezultatov zdravljenja OT pripisujemo uporabi dveh KCI sistemov: Abdominal dressing sistem in danes ABThera sistem, ki je nadomestil prejšnjega. Pri tehniki OT vedno uporabljamo stalni NT v razponu 75-125 mm Hg. Le pri difuznih krvavitvah lahko prehodno dvignemo NT na 200 mm Hg za obdobje 2-3 ur. Sistem je namenjen odstranjevanju proste tekočine, zmanjševanju edema organov v trebušni votlini, mobilizaciji trebušne stene in s tem zmanjšanju izgube trebušne stene zaradi stranskega vleka mišic. Veliko prednost predstavlja tudi zgodnja povrnitev peristaltike črevesa, kar omogoči zgodnje enteralno hranjenje. Le to pomembno vpliva na zmanjšanje nastanka fistul, okužb, ležalne dobe in stroškov. Bolniki zdravljeni s tovrstno tehniko, ki stabilizira trebušno steno, pogosto ne potrebujejo umetne ventilacije, ki je bila nujno potrebna pri tradicionalnih oblikah zdravljenja bolnikov in poškodovancev z OT. Zaporo trebušne stene dosežemo v 70-100% ob nizki stopnji nastanka fistul (<3%). Tveganje za nastanek fistul naraste ob okužbah trebušne votline, neposredni izpostavljenosti anastomoz debelega črevesa trebušnemu delu sistema in s trajanjem zdravljenja z OT. Najpogosteje uspemo trebušno steno primarno zapreti v kombinaciji s tehnikami z vlekem fascije. V preteklosti so se pogosto uporabljali dinamični fascialni šivi (slika 3b), ki ne poškodujejo fascije in jih ob menjavah zategujemo in s tem približujemo robova fascije. V zadnjem času v kombinaciji s sistemom negativnega tlaka uporabljamo, ki preprečujeta lateralizacijo trebušne stene. To sta tehnika »plavuti morskega psa« (slika 2a, 2b), ki se uporablja v zgodnjem obdobju zdravljenja OT in VAWCMM »angl. *Vacuum Assisted Wound Clousure - Mesh Mediated fascial traction*«, ki omogoča odloženo zaporo trebušne stene


tudi kadar je potrebno zdravljenje z laparostomo daljše od 10 dni (slika 3a, 3b). Uspešnost, pri odloženi zapori trebušne stene, kombinacije negativnega tlaka in fascialne trakcije je večja kot uspešnost začasne zapore samo z negativnim tlakom.



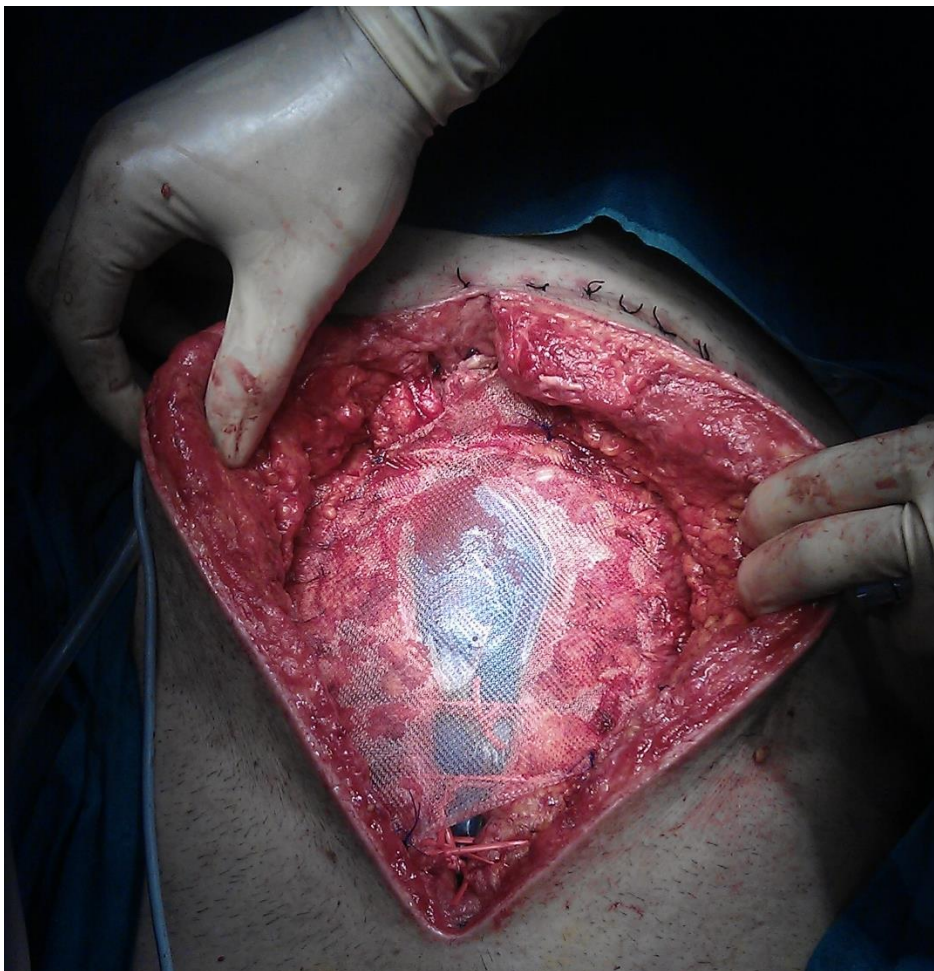Slika 2a. Shematski prikaz namestitve AbThera sistema in tehnike »plavuti morskega psa«.



Slika 2b. Namestitev pene s tehniko »plavuti morskega psa« ob zaključku operativnega posega.



Slika 3a. Shematski prikaz namestitve AbThera sistema in tehnike fascialne trakcije z mrežico (VAWCMM).



Slika 3b. Operativni prikaz namestitve AbThera sistema in tehnike fascialne trakcije z mrežico (VAWCMM) v kombinaciji z dinamičnimi šivi.

## ZAKLJUČEK

OT je stanje s katerim se srečujemo vse pogosteje pri poškodovancih in kritično bolnih in je cena, ki jo moramo plačati za reševanje življenj teh bolnikov. Z dokazi je podprta uporaba OT pri vseh poškodovancih in bolnikih z nastajajočim AKS. Vse več dokazov opravičuje uporabo tehnike OT tudi pri hudih okužbah trebušne votline in tudi retroperitoneja. S sodobnimi tehnikami začasne zapore trebušne stene se tveganje za nastanek zapletov zmanjšuje in uspešnost odložene zapore trebušne stene povečuje. Z nadaljnjim tehnološkim razvojem in kliničnimi spoznanji bo uporabnost metode verjetno še naraščala.

## LITERATURA

1. Raeburn CD, Moore EE, Biffl WL et al. The abdominal compartment syndrome is a morbid complication of post-injury damage control surgery. *Am J Surg*, 2001; 182: 542–6.
2. Schecter WP, Ivatury RR, Rotondo MF et al. Open abdomen after trauma and abdominal sepsis: a strategy for management. *J Am Coll Surg*, 2006; 203: 390–6.
3. Bjorck M, Bruhin A, Cheatham M et al. Classification—Important Step to Improve Management of Patients with an Open Abdomen. *World J Surg*, 2009; 33:1154–7.
4. Campbell A, Chang M, Fabian T et al. Management of the open abdomen: from initial operation to definitive closure. *Am Surg*, 2009; 75: S1–S22.
5. Diaz JJ, Cullinane DC, Dutton WD et al. The management of the open abdomen in trauma and emergency general surgery. *Damage control. J Trauma*, 2009; 68: 1425–38.
6. Wittmann DH. Staged abdominal repair: development and current practice of an advanced operative technique for diffuse suppurative peritonitis. *Acta Chir Austriaca*, 2000; 32: 171–8.
7. Boele van Hensbroek P, Wind J, Dijkgraaf MG et al. Temporary closure of the open abdomen: a systematic review on delayed primary fascial closure in patients with an open abdomen. *World J Surg*; 2009 33: 199–207.
8. Brock WB, Barker DE, Burns RP. Temporary closure of open abdominal wounds: the vacuum pack. *Am Surg*; 1995; 61: 30–5.
9. Collier B, Guillaumondegui O, Cotton B et al. Feeding the open abdomen. *J Parenter Enteral Nutr*, 2007; 31: 410–5.
10. Miller PR, Meredith JW, Johnson JC et al. Prospective evaluation of vacuum-assisted fascial closure after open abdomen: planned ventral hernia rate is substantially reduced. *Ann Surg*, 2004; 239: 608–14.

## GASTROSTOMIJA, JEJUNOSTOMIJA

*Primož Sever*

### IZVLEČEK

Gastrostomija in jejunostomija omogočata enteralno hranjenje bolnikom z nezmožnostjo uživanja hranil po naravni poti zaradi različnih bolezenskih stanj. Potrebna je objektivna ocena indikacije in cilja tovrstne oskrbe. Vstavev gastrostom in jejunostom je lahko endoskopska, kirurška ali pa jo vstavijo interventni radiologi. Po vstavitvi je potrebna edukacija in skrb za nego stom s katero preprečimo relativno pogoste zaplete. Ob korektni vstavitvi in skrbni negi, lahko bolnikom zagotovimo zanesljivo enteralno pot za hranjenje, hidracijo in medikamentozno terapijo.

### UVOD

Prehranjevanje je sestavni del življenja in je nujno potrebno pri vsakem posamezniku, še posebej pri bolnikih, kjer stradanje še dodatno poslabša bolezensko stanje. Pri nezmožnosti hranjenja po naravni poti zaradi različnih vzrokov, moramo pomisliti na alternativne možnosti enteralnega hranjenja. Uporabimo lahko hranilno nazogastrično ali nazojejunalno sondo, ki jo enostavno vstavimo, pogosto pa jih bolniki težko prenašajo, se zamašijo in zavihajo nazaj v prebavni cevi in tako niso zanesljiv dostop za enteralno hranjenje. Za trajnejšo in zanesljivejšo enteralno hranjenje bolnikov slednjim endoskopsko ali kirurško vstavimo gastrostomo ali jejunostomo. Lahko ju vstavi tudi interventni radiolog. Rutinsko dandanes najpogosteje bolnikom z nezmožnostjo hranjenja vstavimo perkutano endoskopsko gastrostomo (PEG) in tako omogočimo enteralni dostop.

### BOLNIKI, KI SO PRIMERNI ZA VSTAVITEV GASTROSTOME OZIROMA JEJUNOSTOME

Pri odločanju, kateremu bolniku bomo zagotovili enteralno pot, moramo široko oceniti stanje v katerem se ta nahaja. V poštev sicer pridejo vsi bolniki, ki ne morejo ali nočejo uživati tekočine, hrane ali zdravil po naravni poti, vendar to ni dovolj za odločitev o namestitvi gastrostome oziroma jejunostome. Oceniti moramo prognozo bolnika, cilje zdravljenja in navsezadnje bolnikovo voljo ter pričakovanja svojcev. Pred posegom moramo pridobiti pisno soglasje za poseg bolnika oziroma njegovega zakonitega zastopnika. Lahko ju namestimo bolnikom z zmanjšano zavestjo ali kognitivno funkcijo (po poškodbi glavi, pri hudo bolnih v intenzivnih enotah), pri bolnikih z različnimi nevrološkimi stanji (cerebrovaskularne bolezni, demenca, cerebralna paraliza, multipla skleroza, bolezen motoričnih nevronov), pri bolnikih s proksimalno obstrukcijo (tumorji orofarinksa, tumorji požiralnika) in navsezadnje pri bolnikih z distalno obstrukcijo (za dekompresijo). Jejunostome vstavljamo pri bolnikih, pri katerih gastrostome ni moč namestiti bodisi zaradi tumorsko spremenjenega želodca ali pa pareze slednjega.

Za odločitev glede namestitve gastrostome oziroma jejunostome trenutno ni izdelanih smernic. Bistveno pri našem odločanju je, če bomo s tem izboljšali kvaliteto življenja bolnika. Brez večjih

dvomov jo namestimo bolnikom z ohranjenim mentalnim statusom in disfagijo, ki več kot dva tedna niso zmožni uživanja tekočine po naravni poti in pričakujemo nadaljevanje takega stanja še vsaj štiri tedne. Prav tako jo namestimo bolnikom, ki so v procesu zdravljenja tumorjev glave, vratu in požiralnika, ki povzročajo obstrukcijo in s tem nezmožnost naravnega hranjenja (1). Pri ostalih bolnikih pa moramo preučiti vsak primer posebej. Pogosto se moramo odločati med željami svojcev in dostojnim koncem bolnikovega življenja. Pri dementnih bolnikih in bolnikih z končnim vegetativnim stanjem študije kažejo večji odstotek kratkoročnega preživetja bolnikov z gastro oziroma jejunostomo, ne pa tudi dolgoročnega, saj bolniki umrejo zaradi same osnovne bolezni (2). Observacijske študije tudi niso pokazale funkcionalnega in prehranskega izboljšanja pri hudo dementnih starostnikih, katerim so ob nezmožnosti naravnega hranjenja namestili PEG. Pri mlajših bolnikih z nevrodegenerativnimi boleznimi pa so rezultati študij bolj optimistični. Preživetje slednjih s hranjenjem preko PEG-a je bilo višje, pridobili so na telesni teži (3).

## GASTROSTOMIJA

Gastrostomije lahko naredimo endoskopsko, kirurško ali s pomočjo interventnega radiologa. Študije niso pokazale pomembnih razlik v morbiditeti in mortaliteti med različnimi načini vstavljanja (4). Najcenejša je je perkutana endoskopska gastrostoma (PEG) in tudi najhitrejša. Kirurške vstavitve se poslužujemo pri bolnikih, kjer endoskopa ni moč pasirati v želodec, ter pri bolnikih, ki imajo anatomske razmere, ki ne omogočajo varne namestitve (interpozicija vijug črevesa, predhodne operacije). Najpogosteje kirurško vstavimo gastrostome bolnikom, ki so že v operacijski dvorani zaradi drugega kirurškega posega. Perkutano gastrostomo lahko vstavijo tudi interventni radiologi, morajo pa pred tem insulirati želodec po nazogastrični sondi in nato pod diaskopijo vstaviti gastrostomo. Pri najpogostejši perkutani endoskopski gastrostomi uporabljamo najpogosteje komercialne sete za "pull" (Ponsky) tehniko. Napravimo klasično ezofagogastroduodenoskopijo in na sprednji steni korpusa oz. antruma želodca presvetlimo slednjega skupaj s trebušno steno, kjer si označimo mesto vstavitve. Pred tem bolniku apliciramo profilaktično antibiotično zaščito. Nato pripravimo sterilno polje na koži trebušne stene, infiltriramo podkožje z anestetikom ter vstavimo pod kontrolo endoskopa vodilno iglo. Prek nje v želodec uvedemo žico, ki jo z endoskopom potegnemo prek želodca, požiralnika in usta ven in nanjo navežemo gastrostomo. Nato žico skupaj z gastrostomo povlečemo prek vodilne igle nazaj prek požiralnika v želodec in prek trebušne stene tako, da se notranja pelota gastrostome "usede" na steno želodca. Sledi namestitev zunanjega varovala na kožo trebušne stene, ki ne sme biti nameščeno preohlapno zaradi preprečitve iztekanja želodčne vsebine ob cevki in ne pretesno, da ne pride do ishemije želodčne stene in migracije notranjega varovala prek stene. Položaj (v centimetrih) zunanjega varovala zapišemo na izvid.

Pri kirurški vstavitvi se poslužujemo laparoskopске ali klasične tehnike z mini mediano laparotomijo. Identificiramo mesto vstavitve na želodcu in trebušni steni in nato od zunaj navznot napeljemo gastrostomo, ki pa ima namesto trdega/elastičnega varovala balonček. Slednjega napolnimo z redistilirano fiziološko raztopino. Želodec neposredno ob vstavljeni gastrostomi lahko s posameznimi šivi fiksiramo na trebušno steno. Ob tem smo pozorni, da ne prebodemo balončka v želodcu. Nato fiksiramo še zunanje varovalo.

## JEJUNOSTOMIJE

Tudi pri vstavitvi jejunostomije se poslužujemo endoskopske ali pa kirurške vstavitve. Perkutane endoskopske vstavitve so zahtevnejše in za fiksacijo črevesa na trebušno steno zahtevajo poseben komercialni fiksator, zato jih opravljamo redkeje. Pogosteje jih vstavimo kirurško, najpogosteje med operativnimi posegi drugih bolezenskih stanj, ko služijo kot začasna možnost pooperativnega enteralnega hranjenja. Uporabljamo različne jejunostome, ki jih vstavljamo z različnimi tehnikami. Jejunostome brez balončka vstavimo v jejunum tako, da stuneliramo z vodilom ekstramukozno prostor v katerega vstavimo jejunostomo in nato prodremo prek mukoze v svetlino črevesa. Tuneliran del s tekočim seroseroznim šivom prešijemo po Witzlu in črevo fiksiramo na trebušno steno. Pri jejunostomah z balončkom moramo paziti, da po direktni vstavitvi v svetlino črevesa, balončka ne napolnimo preveč in s tem povzročimo obstrukcijo proksimalnega dela črevesa.

Težave jejunostom so pogostejše kot gastrostom. Zaradi manjšega premera cevi se pogosteje mašijo, potrebna je uporaba posebnih lekarniških mešanic za hranjenje, ki se aplicirajo s pomočjo črpalke (5).

## ZAČETEK HRANJENJA PO GASTROSTOMI OZ. JEJUNOSTOMI

Bolnike lahko pričnemo hraniti z bistro tekočino štiri ure po vstavitvi gastrostome. Analiza šestih randomiziranih študij ni pokazala pomembne razlike v morbiditeti in mortaliteti pri the bolnikih v primerjavi z bolniki, ki so prejeli tekočino naslednji dan po vstavitvi. Bolnike z jejunostomo obremenimo postopoma, s kontinuiranim pretokom 25ml/h (6).

## ZAPLETI GASTROSTOMIJE IN JEJUNOSTOMIJE

Zapleti se lahko pojavijo že ob samih vstavitvah vendar so relativno redki. Pogostejši so kasni zapleti, ki jih razdelimo na blage (vnetja kože na mestu vstavitve, manjše krvavitve) in hujše (nekrozantni fasciitis, perforacija želodca/tankega črevesa). V študijah opisujejo delež zapletov med 20-70%, večinoma gre za blage zaplete (7,8).

Najpogosteje se srečujemo z vnetjem kože na mestu vstavitve, ki je posledica zatekanja prebavnih sokov ob stomi večinoma zaradi luksacije zunanjskega varovala. Vnetje večinoma pozdravimo s popravo zunanjskega varovala in skrbno nego prizadete kože (mazila s cinkovim oksidom).

Izpadlo gastrostomo nadomestimo z vstavitvijo nove, če jo imamo. V primeru da je nimamo, v fistulni kanal vstavimo urinski kateter, napolnemo balonček in zunanji del fiksiramo pod blago tenzijo.

Velik izziv predstavlja "buried bumper syndrome", ki je posledica prekomerno napete gastrostome, ki povzroči tranzicijo notranje pelote prek stene želodca. Edini način zdravljenja je, da gastrostomo zamenjamo z novo na novem mestu in staro odstranimo. Večinoma se notranja

pelota vraste/zabrazgotini, zato jo moramo izrezati, bodisi endoskopsko, bodisi kirurško. Zaplet lahko preprečimo z edukacijo o negi gastrostom, kjer je bistvena dnevna sprostitvev in rotacija, da se pelota ne vraste.

## ZAKLJUČEK

Bolnikom z nezmožnostjo uživanja hrane in tekočin lahko omogočimo enteralno pot z vstavitvijo gastrostome ali jejunostome. Pred vstavitvijo moramo objektivno oceniti indikacijo in cilje tovrstne oskrbe. Ob korektni vstavitvi in skrbni negi, lahko bolnikom zagotovimo zanesljivo enteralno pot za hranjenje, hidracijo in medikamentozno terapijo.

## LITERATURA

1. Kurien M, McAlindon ME, Westaby D, Sanders DS. Percutaneous endoscopic gastrostomy (PEG) feeding. *BMJ* 2010; 340:c2414.
2. Sampson EL, Candy B, Jones L. Enteral tube feeding for older people with advanced dementia. *Cochrane Database Syst Rev* 2009; :CD007209.
3. Wanklyn P, Cox N, Belfield P. Outcome in patients who require a gastrostomy after stroke. *Age Ageing* 1995; 24:510.
4. Stiegmann GV, Goff JS, Silas D, et al. Endoscopic versus operative gastrostomy: final results of a prospective randomized trial. *Gastrointest Endosc* 1990; 36:1.
5. Ford EG, Hull SF, Jennings LM, Andrassy RJ. Clinical comparison of tolerance to elemental or polymeric enteral feedings in the postoperative patient. *J Am Coll Nutr* 1992; 11:11.
6. Bechtold ML, Matteson ML, Choudhary A et al. Early versus delayed feeding after placement of a percutaneous endoscopic gastrostomy: a meta-analysis. *Am J Gastroenterol* 2008; 103:2919.
7. Blomberg J, Lagergren J, Martin L. Complications after percutaneous endoscopic gastrostomy in a prospective study. *Scand J Gastroenterol* 2012; 47:737.

## EZOFOGOJEJUNOANASTOMOZA IN GASTROENTEROANASTOMOZA

*Stojan Potrč*

## IZVLEČEK



Zahtevnost kirurgije zgornjega prebavnega trakta, od žrela do duodenojejunalnega prehoda, pogojujejo zahtevni anatomske, patoanatomske in fiziološke dejavniki. To velja tako za resekcijsko kot tudi za rekonstrukcijsko fazo operacije v smislu zagotovitve pasaže hrane skozi prebavni trakt. Prav anastomoze so v začetku razvoja moderne kirurgije predstavljale smrtno nevarno avanturo za bolnika, v današnjem času pa so po zaslugi spoznanj iz preteklosti in splošnemu napredku postale rutinski in varen del resekcij nasploh, kar pa ne pomeni, da ni zapletov. Prav zapleti v zvezi z popuščanjem anastomoz v zgornjem prebavnem lahko pomembno pogojujejo pooperativno umrljivost. V današnjem času gre v veliki večini za onkološke bolnike, ki so neredko zdravljeni multimodalno, kar lahko pomeni dodaten negativni dejavnik predvsem glede rekonstrukcijske faze operacije (obsevanje). Zaradi vsega tega je neprecenljivega pomena upoštevanje osnovnih klasičnih načel formiranja anastomoz: brez napetosti na šivni liniji, dobra prekrvljenost anastomozirajočih koncev prebavne cevi, korektna tehnična izvedba s strani kirurga.

## UVOD

V zadnjih 200 letih so se črevesne anastomoze spremenile iz smrtno nevarnih kirurških podvigov do vsakodnevnih, rutinskih in varnih kirurških postopkov vzpostavitve prebavne poti (1). Razvoj modernih kirurških tehnik vzpostavitve kontinuitete na prebavni cevi je posledica zgodnjih znanstvenih del na področju eksperimentalne kirurgije ob enem pa tudi razvoja ostalih medicinskih disciplin. Prva spoznanja in izkušnje o pomenu serozne apozicije je objavil Antoine Lambert 1826 (2). Poteklo je še nekaj desetletij do bolj pogoste rabe anastomoz v kirurgiji. Potrebna je bila uvedba Listerjevih principov asepse in 1846 z Mortonovim odkritjem anestezije (3, 4). Velik pomen za rutinsko izvajanje anastomoz pa je imel tudi razvoj šivalnih materialov (5, 6). 1881 je Billroth na Dunaju opravil prvo uspešno distalno resekcijo želodca z gastroentero anastomozo, 16 let kasneje (leta 1897) pa je švicarski kirurg Schlatter v Zuerichu opravil prvo totalno gastrektomijo z ezofagojejuno anastomozo z omega anastomozo (7). Od takrat naprej so se šivalni materiali vedno bolj izpopolnjevali, v začetku 20. stoletja pa so se začeli razvijati tudi črevesni spenjalniki. Sprva okorni črevesni spenjalnik težak več kot 3 kg, ki ga je leta 1908 izumil madžarski kirurg Hultl, so v 50 letih prejšnjega stoletja nadalje razvili v takratni Sovjetski zvezi (8-12). Od tam je ameriški kirurg Mark M Ravitch prinesel vzorec črevesnega spenjalnika v ZDA, kjer se je začela serijska proizvodnja (12). Sledile so številne študije, ki so dokazale enakovrednost anastomoz opravljenih s spenjalnikom v primerjavi z ročnim šivom anastomoze (8-12).

Anastomoze požiralnika s tankim črevesom ali želodcem in anastomoze med želodcem in tankim črevesom so indicirane pri totalnih gastrektomijah, resekcijah kardije ali subtotalnih distalnih resekcijah za zagotovitev kontinuitete prebavne cevi. Pri totalni gastrektomiji je najpogosteje uporabljena vijuga po Roux-u, pri subtotalnih pa metoda z omega ali z Roux-ovo vijugo, pri resekcijah kardije zaradi višje ležečih tumorjev (Siewert I) pa opravimo povezavo med požiralnikom in preostankom distalnega dela želodca (7-10). Tako EJA/EGA kot GEA so praviloma napravljene po tipu konec s stranjo (termino lateralno). Pri EJA nekateri nekateri svetujejo formiranje rezervoarja (poucha), ki naj bi povečal kapaciteto za vnos hrane po totalnih gastrektomijah, kar naj bi imelo smisel pri bolnikih s kratkim pričakovanim preživetjem. Alternativa Roux-ovi ali omega vijugi, ki zaobideta dvanajstnik, je povezava preostanka želodca ali požiralnika z interponatom na dvanajstnik (ezofago ali gastro duodenalna interpozicija vijuge

tankega črevesa). Interponat v obliki rezervoarja iz tankega črevesa je lahko alternativa direktni anastomozi med požiralnikom in želodcem pri proksimalnih resekcijah. (13, 14).

Načeloma lahko vsako od obravnavanih anastomoz po resekcijah napravimo ročno s šivi ali pa z avtomatskim spenjalnikom, če sledijo klasičnim splošno veljavnim pravilom za anastomoze: brez napetosti na šivni liniji, dobra prekrvljenost anastomozirajočih koncev prebavne cevi, korektna tehnična izvedba s strani kirurga. Iz operativno tehničnih razlogov sta prav ezofagojejunum (EJA) in ezofagogastrična (EGA) anastomoza najpogosteje izvedeni s spenjalnikom, manj pogosto pa gastroentero anastomoza (GEA), saj je v večini primerov ni tehničnih razlogov za to. To je verjetno tudi eden od razlogov, da je zapletov po GEA manj kot po EJA in EGA. Po poročilih iz literature je EJA/EGA obremenjena z možnostjo zapletov v smislu popuščanja na šivni liniji v 7 do 15 % in perioperativno umrljivostjo do 30% (13-17). Čeprav je popuščanje šivne linije v področju GEA manj pogosto (okrog 2%), pa je smrtnost takega zapleta lahko zelo visoka (tudi do 60%) (19, 20). Etiologija popuščanja šivne linije po totalnih in subtotalnih resekcijah je raznolika, glavne so ishemija (slaba prekrvljenost, tenzija) in/ali nepravilna (slaba) tehnika (dejavnik kirurg, kirurška ekipa) (21, 22).

Največjo skupino bolnikov, ki potrebuje resekcijo obolenja na zgornjem prebavnem traktu in rekonstrukcijo pasaže prebavne poti v današnjem času brez dvoma predstavljajo onkološki kirurški bolniki. V sodobnem svetu take bolnike operira enotna tehnično dovršena kirurška ekipa, ki bo del interdisciplinarne ekipe in ni razdeljena z 0,5 do 1cm debelo mišico. Upoštevati bi bilo potrebno tudi incidenco obolenj, ki zahtevajo kirurške posege na zgornjem prebavnem traktu.

V pričujočem prispevku obravnavamo na osnovi lastnih izkušenj pri resekcijah kardije in želodca osnovne principe izvedbe EJA/EGA in GEA ter zgodnje zaplete v zvezi z popuščanjem šivne linije.

## BOLNIKI IN METODE

Prospektivno vodena datoteka bolnikov, ki so bili na Oddelku za abdominalno in splošno kirurgijo Kirurške klinike UKC Maribor med 1.1.1992 in 1.9.2016 operirani zaradi malignoma želodca zajema 1462 bolnikov. Pri bolnikih iz študije je bila praviloma opravljena resekcija želodca in ustrezna limfadenektomija po ustaljenih S3 smernicah kot poročano drugje (23-25). Za EJA ali EGA praviloma uporabljamo krožni avtomatski črevesni spenjalnik z gibljivo glavo (CEEA 25), GEA pa naredimo s tekočim atravmatskim resorbtilnim šivom debeline 3.0 z iglo 30 mm v enem ali dveh slojih (15). Šivno linijo na EJA ojačamo s posameznimi 4.0 šivi. Pri vseh 1242 bolnikih je bila opravljena resekcija želodca zaradi histološko potrjenega adeno karcinoma želodca (26). Operirane bolnike smo zaradi primerjalnih analiz razdelili v tri skupine glede na kronološko zaporedje: P1: od 1.1.1992 do 31.12.2000, P2: od 1.1.2001 do 31.12.2009, P3: od 1.1.2010 do 1.9.2009. Do leta 2005 je operacije na zgornjem prebavnem traktu izvajala ekipa 10 kirurgov, od leta 2007 naprej pa veliko večino operacij opravila ekipa 4 kirurgov, ki se posebej ukvarja s kirurgijo zgornjega prebavnega trakta.

Kot pooperativen zaplet smo šteli vsak klinično pomemben zaplet ( $> 1$  po Clavien Dindo klasifikaciji zapletov) (27). Zaplet je moral biti dokazan na osnovi kliničnih pokazateljev in/ali slikovne diagnostike. Kot pooperativna umrljivost smo šteli vse tiste, ki so umrli 30, 60 ali 90 dni po operaciji.

Pri statistični analizi smo uporabili Studentov t test za numerične spremenljivke in  $\chi^2$  test za izračunavanje razlik pri skupinah nominalnih spremenljivk. Analizo preživetja smo opravili po

Kaplan-Meier-jevi metodi, za primerjavo med skupinami smo uporabili Log-Rank test (27). Multivariatno analizo preživetja smo opravili po Cox-ovi regresijski metodi (28). Za vse preračune smo uporabljali program IBM SPSS-20 for Windows.

## REZULTATI

Skupno je bilo vključenih v analize 1242 bolnika operiranih zaradi adenokarcinoma želodca (807 moški, 437 ženske; povprečna starost 64,82 let; ASA I: 25%, ASA II 54,8%, ASA III 20,7%). Delež R0 resekcij je 92,4%, ostalo so bile R1 in R2 resekcije. Lega tumorja in vrsta resekcije so navedene v tabelah 1 in 2. Število bolnikov z bolj proksimalno ležečimi tumorji je z leti pomembno porastlo zaradi tega je v zadnjem obdobju pomembno poraslo tudi število totalnih gastrektomij in distalnih ezofagektomij s totalno ali proksimalno gastrektomijo. Večina bolnikov (81%) je imela opravljeno D1,5 (10,4%), D2 (53,4%) ali več kot D2 limfadenektomijo (17,2%).

Tabela 1. Lega tumorja na želodcu.

<b>Lega tumorja na želodcu (n = 1242)</b>	<b>P1</b>	<b>P2</b>	<b>P3</b>	<b>Skupaj</b>	<b>p (P1, P2, P3)</b>
<b>Spodnja tretjina</b>	48.3%	32.3%	35.4%	37,9%	0.013
<b>Srednja tretjina</b>	39.4%	39.1%	42%	40.3%	
<b>Zgornja tretjina (kardija)</b>	6.3%	18.2%	17.7%	14.7%	
<b>Ves želodec</b>	3.1%	7%	2.9%	4.4%	
<b>Krn želodca</b>	2.9%	3.4%	2%	2.7%	

Tabela 2. Vrsta resekcije (STG = subtotalna gastrektomija, TG = totalna gastrektomija, DE + TG = distalna ezofagektomija in totalna gastrektomija, DE + PG = distalna ezofagektomija in proksimalna gastrektomija gastrektomija).

<b>Vrsta resekcije (n = 1242)</b>	<b>P 1</b>	<b>P 2</b>	<b>P3</b>	<b>Skupaj</b>	<b>p (P1, P2, P3)</b>
<b>STG</b>	50.6%	21.1%	25.9%	31.2%	0,018
<b>TG</b>	43.1%	61.1%	59.3%	55.4%	
<b>DE + TG</b>	0.3%	10%	11.3%	7.8%	
<b>DE + PR.</b>	3.1%	4.3%	1.8%	3.1%	
<b>Resekcija krna želodca</b>	2.9%	3.4%	1.8%	2.7%	

Pri skupno 9,3% bolnikov je bila zaradi makroskopsko vidnega preraščanja v drug organ opravljena multivisceralna resekcija. Vrsta dodatne resekcije je podana v tabeli 3.

Tabela 3. Vrste dodatnih resekcij v okviru multivisceralne resekcije

<b>Dodatne onkološke resekcije (n=113/1242)</b>	<b>n</b>	<b>%</b>

Leva pankreatektomija	34	30.1%
Leva pankreatektomija + leva adrenalectomija	3	2.7%
Leva pankreatektomija + resekcija colon transversalisa	7	6.2%
Whippleva resekcija	4	3.6%
Resekcija colon transversalisa	12	10.6%
Resekcija tankega črevesa	3	2.7%
Resekcija jeter (atipična/tipična) za T4	4	3.5%
Lokalna peritonektomija zgornjega abdomna	29	25.7%
Metastazektomije	16	14.2%
Resekcija diafragme	1	0.9%

Splenektomijo nismo šteli v okvir multivisceralne resekcije, saj je le izjemoma bila opravljena zaradi direktnega preraščanja primarnega tumorja v vranico, bolj v želji po dodatni razširitvi limfadenektomije. V prvih dveh obdobjih smo jo opravili relativno pogosto (P1: 35,7%, P2: 33,2%), v zadnjem obdobju pa pomembno manj (P3: 22,1%). Dokončne zamejitve na osnovi patohistološkega pregleda operativnega preparata obolenja glede preraščanja na steni in glede bezgavk po periodah in skupno so prikazane v tabelah 4 in 5. T0 stadij je imelo 7 bolnikov iz P3 najverjetneje kot posledico neoadjuvantne terapije v okviru perioperativne kemoterapije. V času hospitalizacije po gastrektomijah so se pri skupno 179 bolnikih (14,4%) pojavili splošni, pri 151 bolnikih (12,2%) pa kirurški zapleti. Seznam splošnih in kirurških zapletov je podan v tabelah 6 in 7. Faktorje vpliva na nastanek različnih zapletov izkazuje tabela 8. Skupno so pri 2,3% bolnikov anastomoze ali krn dvanajstnika popustile. Na tip resekcije so vezani določeni značilni zapleti na šivnih linijah anastomoz. Skupaj in po obdobjih so zbrani zapleti, ki zajemajo tudi popuščanje šivnih linij (tabeli 6 in 7), v tabeli 9 pa je podana incidenca popuščanja anastomoz glede na tipičen tip operacije. Čeprav je v naši analizi na srečo delež bolnikov z popuščanjem šivne linije na anastomozah nizek pa je takšen zaplet izredno nevaren z zelo visoko 90 dnevno smrtnostjo (popustitev EJA: 80%, popustitev GEA: 66,7%, popustitev EEA: 66,7%, popustitev krna dvanajstnika: 60%). Ugotovili smo, da je skupina bolnikov pri kateri je prišlo do popuščanja šivne linije na anastomozah starejša (povprečna starost: s popuščanjem anastomoze 68,1 leto, brez

popuščanja 64,8 let), z več dodatnimi obolenji (< 3: 1,7%, >2 3,2%) vendar razlika še ni ne v enem ne v drugem primeru statistično pomembna ( $p = 0,071$ ,  $p = 0,078$ ). Podobno velja za kirurške ekipe. Sedanja ekipa 4 kirurgov ima manj zapletov z anastomozami, kot v preteklosti, ko je to patologijo operiralo 10 kirurgov (1,9% Vs. 3,7%,  $p = 0,095$ ). To se ujema s pomembnim manjšanjem popuščanja šivne linije na anastomozah iz obdobja v obdobje (P1: 3,4%, P2: 2,1%, P3: 1,1%;  $p = 0,026$ ).

Bolniki, ki preživijo kirurški zaplet po operaciji se lahko nadejajo enakega dolgoročnega preživetja kot tisti brez pooperativnega kirurškega zapleta (slika 1).

Tabela 4. Zamejitev glede na preraščanje na steni želodca (stadij T) (n = 1242)

		P1	P2	P3	Skupaj
<b>T0</b>	n	0	0	7	7
	%	0,0%	0,0%	1,5%	0,6%
<b>T1</b>	n	35	69	99	203
	%	10,0%	15,7%	21,9%	16,3%
<b>T2</b>	n	62	137	60	259
	%	17,7%	31,1%	13,3%	20,9%
<b>T3</b>	n	223	166	186	575
	%	63,7%	37,7%	41,2%	46,3%
<b>T4a</b>	n	9	43	85	137
	%	2,6%	9,8%	18,8%	11,0%
<b>T4b</b>	n	21	25	15	61
	%	6,0%	5,7%	3,3%	4,9%
<b>Skupaj</b>	n	350	440	452	1242
	%	100,0%	100,0%	100,0%	100,0%

Tabela 5. Zamejitev glede regionalnih bezgavk (stadij N)

		P1	P2	P3	Skupaj
<b>N0</b>	n	57	87	131	275
	%	16,3%	19,8%	29%	22,1%
<b>N1</b>	n	33	28	61	122
	%	9,4%	6,4%	13,5%	9,8

<b>N2</b>	n	38	69	70	177
	%	10,9%	15,7%	15,5%	14,3%
<b>N3a</b>	n	57	76	67	200
	%	16,3%	17,3%	14,8%	16,1%
<b>N3b</b>	n	43	73	46	162
	%	12,3%	16,6%	10,2%	13%
<b>Verjetno N0</b>	n	41	51	48	140
	%	11,7%	11,6%	10,6%	11,3%
<b>Verjetno N+</b>	n	39	48	26	113
	%	11,1%	10,9%	5,8%	9,1%
<b>Neznan N</b>	n	42	8	3	53
	%	12%	1,6%	0,7%	4,3%

Tabela 6. Seznam splošnih zapletov po gastrektomijaj skupaj in po obdobjih

		<b>P1</b>	<b>P2</b>	<b>P3</b>	<b>Skupaj</b>
<b>Nedefinirano febrilno stanje</b>	n	1	11	11	23
	%	0,3%	2,5%	2,4%	1,9%
<b>Srčno pljučno popuščanje</b>	n	7	9	4	20
	%	2,0%	2,0%	0,9%	1,6%
<b>Srčno popuščanje</b>	n	17	9	20	46
	%	4,9%	2,0%	4,4%	3,7%
<b>Respiratorno popuščanje</b>	n	10	15	15	40
	%	2,9%	3,4%	3,3%	3,2%
<b>CVI</b>	n	0	0	4	4
	%	0,0%	0,0%	0,9%	0,3%
<b>Paralitični ileus</b>	n	0	0	2	2
	%	0,0%	0,0%	0,4%	0,2%
<b>Jetrna odpoved</b>	n	1	2	3	6
	%	0,3%	0,5%	0,7%	0,5%
<b>Glivična sepsa</b>	n	0	0	1	1
	%	0,0%	0,0%	0,2%	0,1%
<b>PE</b>	n	2	2	5	9
	%	0,6%	0,5%	1,1%	0,7%
<b>Plevralni izliv</b>	n	0	0	5	5
	%	0,0%	0,0%	1,1%	0,4%
<b>Ledvična odpoved</b>	n	1	0	3	4
	%	0,3%	0,0%	0,7%	0,3%
<b>Globoka venska tromboza</b>	n	0	0	1	1
	%	0,0%	0,0%	0,2%	0,1%
<b>Tromboza vene porte</b>	n	0	0	1	1
	%	0,0%	0,0%	0,2%	0,1%
<b>Drugo</b>	n	1	3	2	6

	%	0,3%	0,7%	0,4%	0,5%
<b>Brez zapletov</b>	n	310	389	375	1074
	%	88,6%	88,4%	83,0%	86,5

Tabela 7. Seznam kirurških zapletov po gastrektomijaj skupaj in po obdobjih

		P1	P2	P3	Skupaj
<b>Trebušna krvavitev</b>	n	1	6	10	17
	%	0,3%	1,4%	2,0%	1,4%
<b>Popustitev na krnu dvanajstnika</b>	n	5	2	2	9
	%	1,4%	0,5%	0,4%	0,7%
<b>Popustitev na EEA</b>	n	0	2	1	3
	%	0,0%	0,5%	0,2%	0,2%
<b>Popustitev na GEA</b>	n	4	1	1	6
	%	1,1%	0,2%	0,2%	0,5%
<b>Popustitev na OJA</b>	n	3	6	1	10
	%	0,9%	1,4%	0,2%	0,8%
<b>Popustitev na šiva laparotomije</b>	n	4	4	1	9
	%	1,1%	0,9%	0,2%	0,7%
<b>Enterična fistula</b>	n	0	0	2	2
	%	0,0%	0,0%	0,4%	0,2%
<b>Zatekanje žolča</b>	n	0	4	1	5
	%	0,0%	0,9%	0,2%	0,4%
<b>Trebušni absces</b>	n	8	9	16	33
	%	2,3%	2,0%	3,5%	2,7%
<b>Ileus</b>	n	2	4	2	8
	%	0,6%	0,9%	0,4%	0,6%
<b>Akutno vnetje žolčnika</b>	n	1	4	1	6
	%	0,3%	0,9%	0,2%	0,5%
<b>Ishemični kolitis</b>	n	3	0	2	5
	%	0,9%	0,0%	0,4%	0,4%
<b>Krvavitev (samo transfuzija)</b>	n	0	3	3	6
	%	0,0%	0,7%	0,7%	0,5%
<b>Limforeja na dren</b>	n	6	3	1	10
	%	1,7%	0,7%	0,2%	0,8%
<b>Pancreatična fistula</b>	n	0	0	1	1
	%	0,0%	0,0%	0,2%	0,1%
<b>Pancreatitis</b>	n	4	9	0	13
	%	1,1%	2,0%	0,0%	1,0%
<b>perforacija Roux-ove vijuge</b>	n	0	0	1	1
	%	0,0%	0,0%	0,2%	0,1%
<b>Tromboza zg. v. mezenterike</b>	n	1	0	0	1
	%	0,3%	0,0%	0,0%	0,1%
<b>Drugo</b>	n	0	0	4	4
	%	0,0%	0,0%	0,9%	0,3%
<b>Brez zapletov</b>	n	308	383	402	1093
	%	88,0%	87,0%	88,9%	87,8%

Tabela 8. Faktorji vpliva na zaplete in perioperativno mortaliteto (DF = distalna ezofagektomija, D obseg limfadenektomije, T&N = tumorska in nodalna zamejitev).

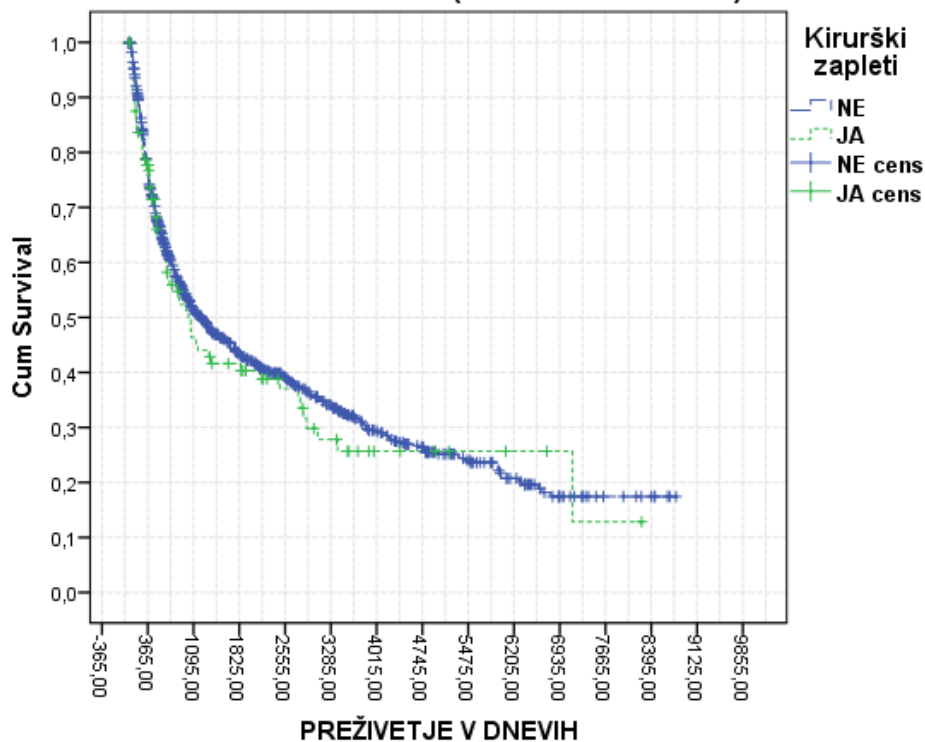
	Splošni zapleti	Kirurški zapleti	30 dnevna umrljivost	60 dnevna umrljivost
Spol	ns	Pogosteje pri moških p=0,031	ns	ns
Starost	ns	ns	Pogosteje pri starejših p<0.0001	Pogosteje pri starejših p<0.0001
Splošna sposobnost (ASA)	Pogosteje pri ASA 3 p<0,0001	ns	Pogosteje pri ASA 3 p<0,0001	Pogosteje pri ASA 3 p<0,0001
Obdobje študije	Več v P3 p=0,001	ns	Manj v P3 p<0,0001	Manj v P3 p<0,0001
Vrsta resekcije	Več pri DE p=0,004	ns	ns	ns
Limfadenektomija (D)	Več pri D2 p=0,011	ns	Nižja pri D2 p=0,002	Nižja pri D2 p=0,002
Splenektomija	ns	Več, kadar splenektomija p=0,001	ns	ns
Kurabilnost resekcije (R)	ns	ns	Nižja pri R0 p<0.0001	Nižja pri R0 p<0.0001
Multivisceralna resekcija (MVR)	Več pri MVR p=0,046	Več pri MVR p=0,046	Nižja pri MVR p=0,019	ns
Premer tumorja	ns	Več pri večjih tu. p=0,03	ns	ns
T & N stadij	ns	ns	ns	ns



Tabela 9. Popuščanje na šivni liniji glede na vrsto resekcije v P3 (STG = subtotalna gastrektomija, TG = totalna gastrektomija, DE + TG = distalna ezofagektomija in totalna gastrektomija, DE + PG = distalna ezofagektomija in proksimalna gastrektomija gastrektomija; \* = stanje po Billroth 1).

	Krn duodena	EEA	GEA	EJA	EGA
STG	4	2	6		
TG	4	1		8	
DE + TG				2	
DE + PR.					0
Resekcija krna želodca	1*			0	
Skupaj	9/1099 0,8%	3/1099 0,2%	6/387 1,5%	10/817 1,2%	0/8 0%

Vsi bolniki po gastrektomiji zaradi raka želodca (R0, 1, in 2) v obdobju od 1.1.1992 do 1.9.2016 (brez 90 dnevne mort.)



Slika 1. Primerjava preživetja med bolniki z in brez kirurških zapletov ( $p = 0,539$ )

## ZAKLJUČEK

Pri onkoloških resekcijah želodca in kardije želodca sta tako resekcijska kakor tudi rekonstrukcijska faza med najzahtevnejšimi in najodgovornejši posegi v visceralni kirurgiji. Zahtevnost pogojujejo kompleksni anatomski, patoanatomski in fiziološki dejavniki. Predvsem pri višje ležečih tumorjih lahko rekonstrukcijska faza predstavlja poseben izziv. Podobno kot drugi avtorji iz specializiranih centrov, tudi naša analiza pokaže zelo nizko stopnjo popuščanja anastomoz. Toda rezultati naše analize hkrati kažejo na to, da je popuščanje na anastomozi (EJA, GEA, EEA) ali krnu dvanajstnika obremenjeno z visoko 90 dnevno umrljivostjo. Zato je za bolnika, ki potrebuje resekcijo na zgornjem prebavnem traktu pomembno, da ga operira taka kirurška ekipa, kateri tehnična izvedba vseh faz operacije ni vprašljiva. Pomembno je, da so del interdisciplinarne ekipe in upošteva načela globalnega, za bolnika ustrezno prikrojenega zdravljenja določenega na skupnih tumorskih konzilijih. Podobno kot drugod tudi morajo izvajati takšne operacije enotne ekipe, ki jih ne bo delila razdelitev na osnovi 0,5 do 1,5 cm debele mišice.

## LITERATURA

1. Lembert A. Memoire sur l'enterorrhaphie avec description d'un precede nouveau pour pratiquer cette operation chirurgicale Rep. Gen. D'Anat. Physiol. Pathol. Clin. Chir. 1826; 2:100-107.
2. Lister J. On the antiseptic principle in the practice of surgery Br. Med. J. 2:246-248 Lancet 1867;II:353-356.
3. Boschung U. Meilensteine in der Geschichte der intestinalen Anastomose. Swiss Surg. 2003; 9:99-104.
4. Dietz UA, Debus ES, Hirt ALA. Der Weg von Murphys Knopf zum Valtrac-Ring. 100 Jahre auf der Suche nach einem Paradigma Zentralbl. Chir. 1999;124:653-656.
5. Weisser C. Mechanische Darmanastomosen in der Chirurgie. Ein Beitrag zur Geschichte der Abdominalchirurgie zum hundertjährigen Jubiläum des Murphy-Knopfes Wurzb. Medizinhist Mitteil. 1993; 11:9-26.
6. Zeebregts CJ<sup>1</sup>, Heijmen RH, van den Dungen JJ, van Schilfgaarde R Non-suture methods of vascular anastomosis. Br J Surg. 2003 Mar;90(3):261-71.
7. Catarci M, Proposito D, Guadagni S, Carboni M. History of reconstruction after total gastrectomy. J R Coll Surg Edinb. 1997 Apr;42(2):73-817.
8. Siewert JR, Stein HJ, Sendler A, Fink U. Surgical resection for cancer of the cardia. Semin Surg Oncol. 1999 Sep;17(2):125-31.
9. Hölscher AH, Fetzner UK. Modern diagnostics and stage-oriented surgery: therapy of adenocarcinoma of the esophagogastric junction. Chirurg. 2012 Aug; 83(8):702-8,710-1
10. Reiling RB, Reiling WA, Bernie WA, Huffer AB, Perkins NC, Elliott DW. Prospective controlled study of gastrointestinal stapled anastomoses. Am J Surg. 1980 Jan;139(1):147-52.
11. Scher KS, Scott-Conner C, Jones CW, Leach M. A comparison of stapled and sutured anastomoses in colonic operations. Surg Gynecol Obstet. 1982 Oct;155(4):489-93.
12. Lehnert T, Buhl K. Techniques of reconstruction after total gastrectomy for cancer. Br J Surg. 2004 May;91(5):528-39.
13. Shibata C, Ueno T, Kakyou M, Kinouchi M, Sasaki I. Results of reconstruction with jejunal pouch after gastrectomy: correlation with gastrointestinal motor activity. Dig Surg. 2009;26(3):177-86.

14. <http://www.fundinguniverse.com/company-histories/united-states-surgical-corporation-history/>
15. Budisin N, Budisin E, Golubovic A. Early complications following total gastrectomy for gastric cancer. *J Surg Oncol*. 2001; 77(1):35-41.
16. Degiuli M, Allone T, Pezzana A, Sommacale D, Gaglia P, Calvo F. Postoperative fistulas after gastrectomy: risk factors in relation to incidence and mortality. *Minerva Chir*. 1996, 51(5):255-64.
17. Selby LV, Vertosick EA, Sjoberg DD, Schattner MA, Janjigian YY, Brennan MF, Coit DG, Strong VE. Morbidity after Total Gastrectomy: Analysis of 238 Patients. *J Am Coll Surg*. 2015 May;220(5):863-871.
18. Pedrazzani C<sup>1</sup>, Marrelli D, Rampone B, De Stefano A, Corso G, Fotia G, Pinto E, Roviello F. Postoperative complications and functional results after subtotal gastrectomy with Billroth II. *Dig Dis Sci*. 2007 Aug;52(8):1757-63. Epub 2007 Apr 3.
19. Pickleman J<sup>1</sup>, Watson W, Cunningham J, Fisher SG, Gamelli R. The failed gastrointestinal anastomosis: an inevitable catastrophe? *J Am Coll Surg*. 1999 May;188(5):473-82.
20. Fielding LP, Stewart-Brown S, Blesovsky L, Kearney G. Anastomotic integrity after operations for large-bowel cancer: a multicentre study. *Br Med J*. 1980 Aug 9;281(6237):411-4.
21. Tuson JR, Everett WG. A retrospective study of colostomies, leaks and strictures after colorectal anastomosis. *Int J Colorectal Dis*. 1990 Feb;5(1):44-8.
22. Potrč S, Krebs B, Jagrič T. Žlezni rak želodca s kirurškega vidika. *Med Razgl*. 2010; 49: 525-4.
23. Moehler M, Baltin CT, Ebert M, Fischbach W, Gockel I, Grenacher L, Hölscher AH, Lordick F, Malfertheiner P, Messmann H, Meyer HJ, Palmqvist A, Röcken C, Schuhmacher C, Stahl M, Stuschke M, Vieth M, Wittekind C, Wagner D, Mönig SP. International comparison of the German evidence-based S3-guidelines on the diagnosis and multimodal treatment of early and locally advanced gastric cancer, including adenocarcinoma of the lower esophagus. *Gastric Cancer*. 2015 Jul;18(3):550-63.
24. Repše S, Pegan L, Kovič M: Operativno zdravljenje raka želodca. In: XXII. Tavčarjevi dnevi, Ljubljana: Medicinski razgledi, 1981: 239-246.
25. Saklad M. Grading of patients for surgical procedures. *Anesthesiol*. 1941;2:281-4.
26. Kaplan EL, Meier P. Non parametric estimation from incomplete observation. *J Am Stat Assoc* 1958; 53: 457-81.
27. Cox DR. Regression models and life-tables. *J R Stat Soc B* 1972; 34: 187-220.

# ANASTOMOZE TANKEGA IN DEBELEGA ČREVEESA

*Gregor Norčič*

## POVZETEK

Anastomoze tankega in debelega črevesa sodijo med osnovne kirurške tehnike, ki jih mora obvladati vsak splošni in abdominalni kirurg. Tehnike anastomoziranja lahko delimo po različnih kriterijih. Anastomozo lahko napravimo ročno ali s pomočjo avtomatskega spenjalnika. Ročno anastomozo lahko napravimo s posameznimi šivi ali s tekočim šivom, bodisi enoslojno ali dvoslojno. Glede na orientacijo obeh koncev črevesa ločimo izoperistaltične in antiperistaltične anastomoze oziroma termino-terminalne, termino-lateralne in latero-lateralne anastomoze. Ne glede na izbrano tehniko je ključnega pomena, da sta oba konca črevesa dobro prekrvljena in da prebavna cev v predelu anastomoze ni preveč napeta. Izbira tehnike anastomoziranja ima ob njeni ustrezni izvedbi zelo majhen vpliv na uspešno celjenje anastomoze. Pomembnejši se zdijo dejavniki na strani bolnika kot so pridružene bolezni, prehranski status, imunosupresivna terapija in škodljive razvade.

## UVOD

Kirurški posegi na prebavilih so pogosto povezani s prekinitvijo prebavne cevi, ki jo je potrebno na koncu operacije ponovno povezati s pomočjo anastomoze. Anastomoze prebavne cevi zato spadajo med osnovne kirurške tehnike, ki jih mora obvladati vsak splošni ali abdominalni kirurg. Tehnike anastomoziranja so se postopno razvijale skupaj z razvojem kirurgije. Že v 19. stoletju sta se z anastomozami na prebavni cevi ukvarjala Jobert in Lembert, ki sta zagovarjala invertiranje robov obeh koncev prebavne cevi v lumen in adaptacijo seroze. Sredi 20. stoletja so bili na tem področju dejavni Gambee, Allgoewer in Halsted. Gambee in Allgoewer sta zagovarjala direktno adaptacijo robov s posameznimi šivi, pri čemer je predvsem Gambee poudarjal poseben pomen invertiranja sluznice v lumen. Halsted je uvedel horizontalni povratni šiv. V drugi polovici dvajsetega stoletja pa so nato v klinično uporabo prišli prvi avtomatski spenjalniki, ki so anastomoziranje prebavne cevi poenostavili in omogočili izvedbo tehnično zahtevnejših kirurških posegov na prebavilih (1, 2).

Kljub tehničnem napredku in izpopolnjevanju avtomatskih spenjalnikov pa je njihova uporaba povezana tudi s višjimi stroški, zato so ročno napravljene anastomoze še vedno zlati standard kirurgije prebavil. Za uspešno izvedbo kirurških posegov na prebavilih je potrebno po eni strani poznati fiziologijo celjenja anastomoz, po drugi strani pa je potrebno biti več izvajanja osnovnih tehnik anastomoziranja (1).

## CELJENJE ANASTOMOZE

Celjenje anastomoze je kompleksen proces, ki ga načeloma lahko razdelimo v tri faze: vnetno, proliferativno in reparativno fazo. V najbolj zgodnji, vnetni fazi pride do zlepljenja seroze in mukoze obeh koncev prebavne cevi. Nato v proliferativni fazi pride do neoangiogeneze in tvorbe

kolagena v steni prebavne cevi na mestu anastomoze. V zadnji, reparativni fazi pride do remodelacije stene na mestu anastomoze, ki postane povsem enakovredna normalnemu tkivu (1, 2, 3).

Za praktično uporabo je še najbolj pomemben podatek, da do zlepljenja seroze pride že v roku nekaj ur po anastomoziranju prebavne cevi. Mesto anastomoze v 3-4 dneh doseže 60% natezne trdnosti (angl. »bursting pressure«) normalnega črevesa, po 7-10 dneh je mesto anastomoze v tem oziru enakovredno zdravemu črevesu. Po 4-6 tednih je proces anastomoziranja v vseh ozirih zaključen. Potrebno pa je vedeti, da na proces celjenja vpliva več različnih dejavnikov. Ločimo lahko dejavnike na strani bolnika, vpliv mesta anastomoze samega, kakor tudi vpliv tehnične izvedbe anastomoze (1, 2, 3).

Zelo pomembni so predvsem dejavniki na strani bolnika, ki lahko zelo neugodno vplivajo na potek celjenja. To velja zlasti za stanja kot so sepsa, anemija, prisotnost osnovnih bolezni kot je na primer sladkorna bolezen ali kronična vnetna črevesna bolezen. Posebej neugoden vpliv na celjenje ima podhranjenost bolnika. Za določena zdravila, predvsem steroide in druga imunosupresivna zdravila je prav tako dokazan neugoden vpliv na celjenje anastomoze. Na celjenje anastomoze neugodno vplivajo tudi škodljive razvade kot npr. kajenje ali prekomerno uživanje alkohola (1, 2). Zdi se, da ima pomemben, vendar ne povsem pojasnjen vpliv na celjenje anastomoze tudi črevesna mikrobiota (4).

Znano je, da je celjenje anastomoz v nekaterih predelih prebavne cevi nekoliko slabše kot na drugih. Najslabše celijo anastomoze na požiralniku in danki, najboljše anastomoze na tankem črevesu, nekje vmes pa so anastomoze na debelem črevesu (1, 2).

Ne glede na vse naštetu pa velja, da je pri vsakem konkretnem bolniku verjetnost uspešnega pooperativnega okrevanja največja v primeru ustrezne tehnične izvedbe anastomoze.

## TEHNIKA ANASTOMOZIRANJA

Za ustrezno tehnično izvedbo anastomoze je potrebno upoštevati osnovne principe anastomoziranja. Oba konca prebavne cevi, ki jih povezujemo med seboj, morata biti dobro prekrvljena, anastomoza sama pa mora biti ohlapna. Najčvrstejši del stene prebavne cevi je submukoza, ki vsebuje dosti kolagenski vlaken, zato mora šiv anastomoze potekati skozi njo. Inverzija sluznice v lumen pomembno ugodno vpliva na celjenje anastomoze, zato je smiseln ekstramukozni potek šiva (1, 2, 3, 5).

Klasično ročno anastomozo lahko izvedemo tako s posameznimi šivi kakor tudi s tekočim šivom. Ni trdnih dokazov, da bi bila izbira tehnike anastomoziranja s pomočjo posameznih šivov oziroma tekočega šiva povezana z večjo verjetnostjo dehiscence anastomoze ali intraabdominalnih abscesov (5, 6). V okviru nerandomizirane retrospektivne analize so sicer nedavno poročali o višji incidenco dehiscenc pri anastomozah s posameznimi šivi v primerjavi z anastomozami s tekočim šivom (1). Prav tako ni dokazano, da bi bile dvoslojne anastomoze bolj varne od enoslojnih (5). Multicentrično randomizirano študijo katere rezultati nakazujejo enak zaključek so morali sicer zaradi prepočasne rekrutacije bolnikov predčasno zaključiti (1). Enoslojna anastomoza s tekočim šivom se posledično zdi najprimernejša tehnika anastomoziranja prebavne cevi v predelu tankega in debelega črevesa. Priporočljiv odmik šivov od anastomoze je 0,4-0,5 cm z razmikom med

posameznimi šiv okrog 0,5 cm (5). Izbira najprimernejšega šivalnega materiala za anastomoziranje je več ali manj stvar osebne preference kirurga. Prevladuje sicer prepričanje, da so najbolj smiselna izbira monofilamentni in resorbilni šivi, čeprav tudi študije, pri katerih so uporabljali neresorbilne šive izkazujejo dobre rezultate (2, 5).

Glede na orientacijo oziroma način kako oba konca prebavne cevi spojimo med seboj ločimo termino-terminalne (TT; angl. »end-to-end«), termino-lateralne (TL; angl. »end-to-side«) ali latero-lateralne (LL; angl. »side-to-side«) anastomoze. Glede na potek peristaltike v obeh koncih prebavne cevi je lahko anastomoza bodisi izoperistaltična ali antiperistaltična. Nekateri govorijo tudi o funkcionalnih termino-terminalnih anastomozah. Pri slednjih gre v bistvu za latero-lateralne anastomoze tik pred koncem obeh krakov črevesa, ki so rezultat anastomoziranja s pomočjo linearnih spenjalnikov (10).

Spenjalniki se v praksi uporabljajo predvsem pri formiranju anastomoz na tehnično zahtevnih koncih prebavne cevi, to je v predelu požiralnika in danke. V omenjenih primerih gre predvsem za cirkularne spenjalnike. Linearni spenjalniki so se za anastomoziranje tankega in debelega črevesa pričeli nekoliko več uporabljati pri laparaskopski kirurgiji, pri urgentnih operacijah, pri bolnikih s kronični vnetnimi boleznimi ali pa v rokah kirurgov, ki niso izkušeni v ročnem anastomoziranju. Ne kaže sicer, da bi bile anastomoze napravljene s spenjalniki bolj varne od ročnih anastomoz (5, 11). V nekaterih analizah so v primeru uporabe spenjalnikov ugotavljali celo višjo incidenco dehiscenc anastomoz kot pri ročnih anastomozah (12, 13).

Za formiranje anastomoz so poleg klasičnih spenjalnikov na voljo tudi tehnični pripomočki, ki ustvarjajo t.i. kompresijske anastomoze (BAR, CAC, EndoCAR). Le ti se kljub nekaterim teoretičnim prednostim v primerjavi z ročnimi in steplerskimi anastomozami v praksi praktično ne uporabljajo (5).

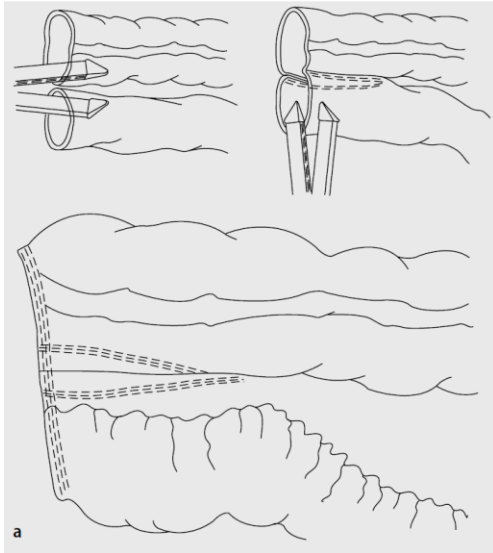
## NAJPOGOSTEJŠE ANASTOMOZE

Glede na mesto anastomoze na prebavni cevi ločimo entero-entero anastomoze (EEA), entero-količne anastomoze in kolo-količne anastomoze.

EEA je najosnovnejša in tehnično najmanj zahtevna anastomoza na prebavni cevi. V praksi jo izolirano najpogosteje uporabljamo po segmentnih resekcijah ozkega črevesa zaradi ishemije črevesa, segmentnih vnetjih črevesa zaradi crohnove bolezni ali po resekciji Meckelovega divertikla. Pogosto pa je EEA zgolj del kompleksnejših rekonstrukcij po onkoloških resekcijah (resekcije želodca, trebušne slinavke, žolčnih vodov). EEA večinoma napravimo TT ali LL enoslojno s tekočim šivom.

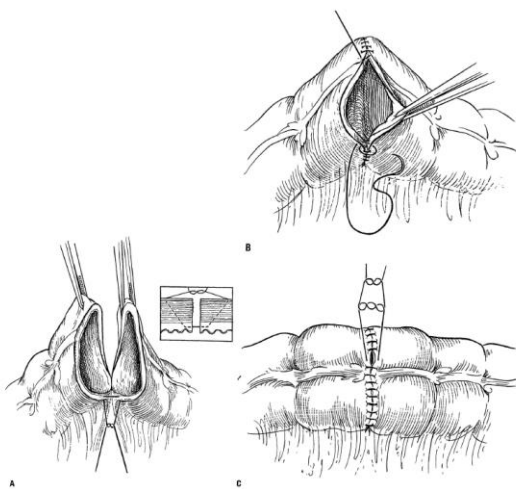
Entero-količno anastomozo najpogosteje napravimo po desni hemikolektomiji ali ileocekalni resekciji bodisi zaradi tumorjev v predelu desnega kolona, ishemije v ileocekalnem predelu ali po operacijah zaradi crohnove bolezni. Večinoma med seboj povežemo ileum in kolon zato govorimo o ileokolični anastomози. V praksi je uveljavljenih več tehničnih variant ileokolične anastomoze. Formiramo jo lahko ročno v obliki TT, TL ali LL anastomoze bodisi s tekočim šivom ali s posameznimi šivi, praviloma enoslojno. Nekateri kirurgi pa se zelo radi poslužujejo tudi steplerskih ileokoličnih anastomoz, ki so praviloma LL in antiperistaltične. Napravimo jih s pomočjo linearnega spenjalnika (slika 1). Take anastomoze naj bi bile zaradi manjših pooperativnih zapletov

in manjše dolgoročne verjetnosti stenoze na mestu anastomoze posebej smiselne pri bolnikih s crohnovo boleznijo (10).



Slika 1. Latero-lateralna (funkcionalna termino-terminalna) steplerska ileo-količna anastomoza (Laukötter MG, Senninger N, Chirurg. 2013).

Kolo-količno anastomozo napravimo po segmentni resekciji debelega črevesa. V praksi gre največkrat za resekcijo sigme ali levo hemikolektomijo zaradi tumorja, divertikuloze/itisa ali segmentnega vnetja zaradi kronične vnetne črevesne bolezni. Večinoma formiramo ročno, enoslojno, TT anastomozo s posameznimi šivi oziroma s tekočim šivom (slika 2).



Slika 2. Termino-terminalna kolo-količna enoslojna anastomoza s tekočim šivom (Burch JM et al., Ann Surg. 2000).

Anastomoze na tankem in debelem črevesu načeloma sodijo med manj zahtevne anastomoze na prebavni cevi z ugodnim potekom celjenja in nizko stopnjo zapletov. Najnevarnejši zaplet anastomoze je njena dehiscenca, ki vodi do iztekanja črevesne vsebine v trebušno votlino in do nastanka peritonitisa in sepse, kar lahko pripelje celo do smrti bolnika. Verjetnost dehiscence anastomoze v poteku tankega in debelega črevesa je od 1% do 24% in je odvisna tako od lokacije anastomoze, urgentne stopnje operacije in od zgoraj omenjenih dejavnikov na strani bolnika (5). Elektivne anastomoze v predelu tankega črevesa imajo okrog 1-3% incidenco dehiscenc, elektivne operacije v poteku debelega črevesa pa okrog 11% incidenco dehiscenc (5). Podatki o incidenci dehiscenc anastomoz na debelem črevesu se v literaturi sicer precej razlikujejo, tako zaradi različnih skupin opazovanih bolnikov, kakor tudi zaradi različnih definicij dehiscence anastomoze (6). Tako so na primer v okviru švedske analize ugotavljali 1,7% delež dehiscenc anastomoze po desni hemikolektomiji, v okviru danske presečne študije opravljene na 1414 bolnikih pa so po desni hemikolektomiji zaradi raka ugotavljali 3,2% incidenco dehiscenc anastomoze (12, 13). Po različnih operacijah na debelem črevesu zaradi raka v okviru španske študije pa so opazili 8,7% incidenco dehiscenc anastomoze (15).

## ZAKLJUČEK

Anastomoze na tankem in debelem črevesu spadajo med osnovne kirurške tehnike, ki jih mora obvladati vsak kirurg, ki obravnava bolnike z boleznimi prebavil. Anastomoziranje tankega in debelega črevesa je namreč sestavni del nekaterih pogostih urgentnih abdominalnih stanj kot so vkleščanje kile, ishemija črevesa ali akutni divertikulitis. Prav tako so anastomoze praviloma indicirane pri elektivnih ali urgentnih operacijah zaradi tumorjev debelega črevesa in kronične vnetne črevesne bolezni. Pri tvorbi anastomoze je potrebno upoštevati osnovne principe anastomoziranja med katere sodi zagotavljanje ustrezne prekrvitve obeh kocev črevesa in izogibanje napetosti prebavne cevi v predelu anastomoze. Zdi se, da je bolj kot izbrana tehnika anastomoze pomembna njena ustrezna in natančna izvedba. V primeru ročne anastomoze je najprimernejša izbira enoslojne tehnike s tekočim monofilamentnim šivom. V določenih primerih je za anastomoziranje smiselna tudi uporaba avtomatskega spenjalnika.

## LITERATURA

1. Chen C. The art of bowel anastomosis. *Scand J Surg.* 2012;101:238-40.
2. Laukötter MG, Senninger N. [Anastomotic techniques for the gastrointestinal tract]. *Chirurg.* 2013;84:1085-96.
3. Silberstein I, Rolandelli R. Suturing, Stapling and Tissue Adhesives. p 920-928. In Yeo C.J. *Shackelford's Surgery of the Alimentary Tract.* 7th Ed. Elsevier 2013
4. Lam A, Fleischer B, Alverdy J. The Biology of Anastomotic Healing-the Unknown Overwhelms the Known. *J Gastrointest Surg.* 2020;24:2160-2166.
5. Mohr Z, Willis S. [Intestinal anastomoses and techniques in the lower gastrointestinal tract]. *Chirurg.* 2011;82:34-40.



6. Burch JM, Franciose RJ, Moore EE, Biffl WL, Offner PJ. Single-layer continuous versus two-layer interrupted intestinal anastomosis: a prospective randomized trial. *Ann Surg.* 2000;231:832-7.
7. Eickhoff R, Eickhoff SB, Katurman S, Klink CD, Heise D, Kroh A, et al. Influence of suture technique on anastomotic leakage rate-a retrospective analyses comparing interrupted-versus continuous-sutures. *Int J Colorectal Dis.* 2019;34:55-61.
8. Shikata S, Yamagishi H, Taji Y, Shimada T, Noguchi Y. Single- versus two-layer intestinal anastomosis: a meta-analysis of randomized controlled trials. *BMC Surg.* 2006 Jan 27;6:2.
9. Herrle F, Diener MK, Freudenberg S, Willeke F, Kienle P, Boenninghoff R, et al. Single-Layer Continuous Versus Double-Layer Continuous Suture in Colonic Anastomoses-a Randomized Multicentre Trial (ANATECH Trial). *J Gastrointest Surg.* 2016;20:421-30.
10. Kano M, Hanari N, Gunji H, Hayano K, Hayashi H, Matsubara H. Is "functional end-to-end anastomosis" really functional? A review of the literature on stapled anastomosis using linear staplers. *Surg Today.* 2017;47:1-7.
11. Naumann DN, Bhangu A, Kelly M, Bowley DM. Stapled versus handsewn intestinal anastomosis in emergency laparotomy: a systemic review and meta-analysis. *Surgery.* 2015;157:609-18.
12. Gustafsson P, Jestin P, Gunnarsson U, Lindfors U. Higher frequency of anastomotic leakage with stapled compared to hand-sewn ileocolic anastomosis in a large population-based study. *World J Surg.* 2015 Jul;39:1834-9.
13. Nordholm-Carstensen A, Schnack Rasmussen M, Krarup PM. Increased Leak Rates Following Stapled Versus Handsewn Ileocolic Anastomosis in Patients with Right-Sided Colon Cancer: A Nationwide Cohort Study. *Dis Colon Rectum.* 2019;62:542-548.
14. Rahbari NN, Weitz J, Hohenberger W, Heald RJ, Moran B, Ulrich A, et al. Definition and grading of anastomotic leakage following anterior resection of the rectum: a proposal by the International Study Group of Rectal Cancer. *Surgery.* 2010;147:339-51.
15. Frasson M, Flor-Lorente B, Rodriguez JL, Granero-Castro P, Hervas D, Alvarez Rico MA, et al. Risk Factors for Anastomotic Leak After Colon Resection for Cancer: Multivariate Analysis and Nomogram From a Multicentric, Prospective, National Study With 3193 Patients. *Annals of surgery.* 2015;262:321-30.

# ANASTOMOZE PRI RESEKCIJAH REKTUMA

*Mirko Omejc*

## IZVLEČEK

Cilj vsake anastomoze je dobra prekrvljenost robov na šivni liniji, brez napetosti, kar omogoča dobro celjenje anastomoze. Možnosti rekonstrukcije po resekciji rektuma vključujejo anastomozo konec s koncem (*end to end*), stran s koncem (*side to end*), tvorba J koloničnega rezervoarja (J pouch) in prečno (*transverse*) koloplastiko, ter ileopouch analno anastomozo (IPAA) po totalni koloproktotomiji.

## UVOD

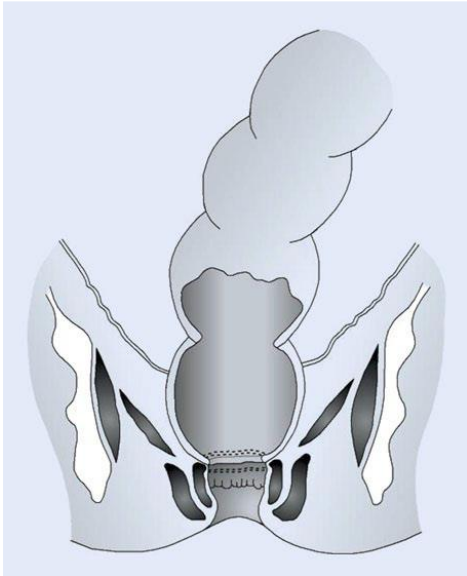
Spoznanja o anatomiji in fiziologiji danke ter poteh širjenja karcinoma so pripeljala do razvoja kirurške tehnike, ki omogoča zadosten varnostni rob lateralno in distalno. To je popolni izrez mezorektuma (*total mesorectal excision* TME) do mišic medeničnega dna pri karcinomih spodnje in srednje tretjine danke ter delni izrez mezorektuma (*partial mesorectal excision* PME) pri karcinomih zgornje tretjine danke, ko lahko dosežemo varnostni rob vsaj 5 cm pod tumorjem. Tumor moramo odstraniti v zdravo, hkrati pa želimo ohraniti kontinenco za blato.

Pri nizko ležečih tumorjih je pomembno, kako blizu aboralnega roba tumorja naredimo anastomozo, da bomo z dovolj veliko verjetnostjo dosegli, da rob izreza mikroskopsko ne bo prizadet. Treba je zagotoviti vsaj 2 cm makroskopsko neprizadete stene črevesa pod tumorjem. Novejše raziskave so pokazale, da tudi pri bolnikih, pri katerih je bila danka izrezana manj kot 2 cm pod aboralnim robom tumorja, ni bilo večje umrljivosti oz. večjega števila lokalnih ponovitev v primerih, ko je bil tumor predoperacijsko že zdravljen z radiokemoterapijo.

Med operacijami, s katerimi ohranimo delovanje analnega sfinktra in vzpostavimo kontinuiteto prebavne cevi sta najpogostejši sprednja oz. visoka sprednja resekcija, kadar po odstranitvi danke naredimo anastomozo med kolonom in intraperitonealnim delom danke, in njena različica, tj. nizka sprednja resekcija, pri kateri naredimo anastomozo na ekstraperitonealni del danke ali pri koloanalni anastomozi krožno na analni kanal. Pri intersfinkterni resekciji odstranimo deloma ali popolno tudi notranji analni sfinkter. Pri ileo-pouch analni anastomozi (IPAA) po odstranitvi celotnega debelega črevesa in danke formiramo anastomozo med ilealnim rezervoarjem in distalnim delom rektuma oz. analnim kanalom. Anastomozo lahko naredimo transabdominalno ročno, s spenjalnikom ali ročno transanalno.

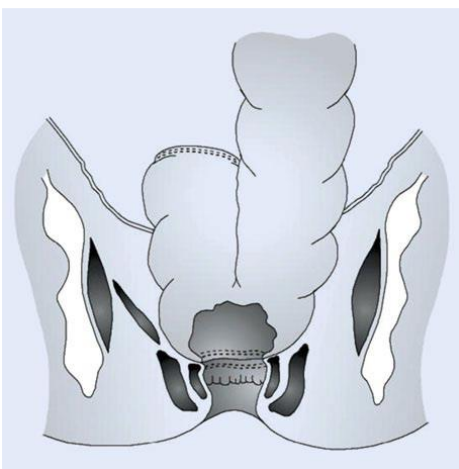
Pri teh operacijah po odstranitvi danke pride v približno 30% do funkcionalnih motenj v odvajanju blata (*anterior resection syndrome*), ki so najpogostejše pri anastomozi »konec s koncem«. Zmanjšamo oz. preprečimo jih lahko z več načini rekonstrukcije danke. Z oblikovanjem rezervoarja iz končnega dela kolona, ki ga zavijamo v obliki črke J, (*J pouch*), naj bi težave z odvajanjem zmanjšali v največji meri. Možni rekonstrukciji sta še anastomozna »stran s koncem« in prečna koloplastika, s prečnim zaprtjem vzdolžnega reza debelega črevesa.

Pri resekciji rektuma delno ali popolnoma odstranimo rektalni rezervoar, kar vodi do funkcionalnih sprememb in motenj kontinence. Te so najbolj izražene po rekonstrukciji konec s koncem (*end to end*), ki je bila dolgo najpogostejša metoda rekonstrukcije (slika 1).



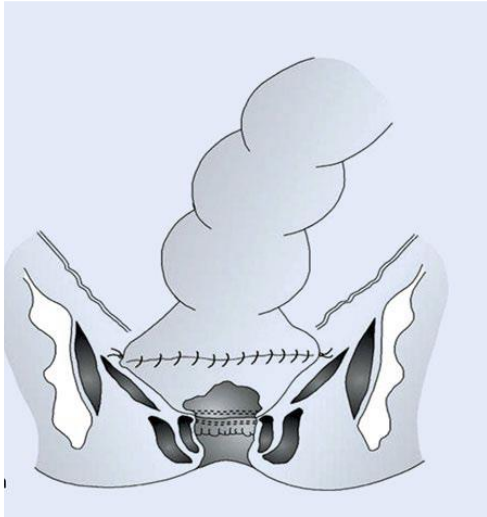
Slika 1. Rekonstrukcija konec s koncem (*end to end*).

Da bi funkcionalne težave zmanjšali, se je kmalu pojavila ideja o tvorbi novega rezervoarja iz preostalega debelega črevesa (neorektalni pelvini rezervoar, tvorba koloničnega rezervoarja v obliki črke J, podobno kot ilealni J rezervoar po koloproktotomiji). Na osnovi številnih študij se je izkazalo, da je velikost koloničnega rezervoarja manj pomembna. Priporočena dolžina rezervoarja debelega črevesa naj ne bi presegla 5 do 6 cm. Novejše študije pripisujejo ugodne učinke rezervoarja spremenjeni motiliteti tega dela črevesa in manj kapaciteti neorektuma (slika 2).



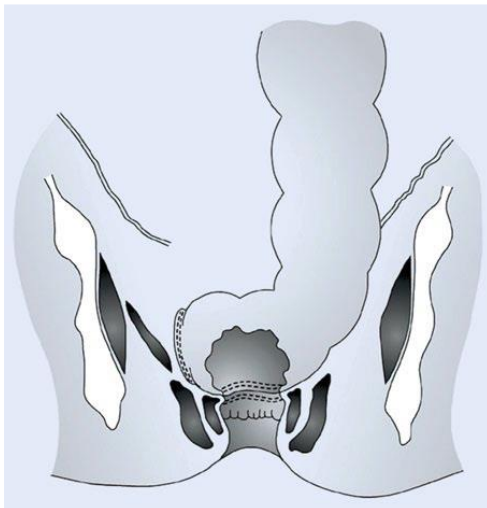
Slika 2. Rekonstrukcija z J rezervoarjem.

Ta metoda zaradi anatomskih danosti (debel, kratek mezokolon, ozka mala medenica) v približno 20% ni mogoča. Zaradi tega je prišlo do razvoja alternativne metode rekonstrukcije: prečne koloplastike s tvorbo neorezervoarja. Pri tej tehniki dosežemo spremembo motilitete in povečanje volumna rezervoarja z longitudinalno incizijo na antimezenterialni strani debelega črevesa približno 3 cm nad anastomozo in prečnim prešitjem tega dela črevesa (slika 3).



Slika 3. Rekonstrukcija s prečno koloplastiko.

V novejšem času se vedno bolj uveljavlja rekonstrukcija stran s koncem (*side to end*). Do sedaj opravljene študije kažejo primerljive rezultate rekonstrukcije stran s koncem (*side to end*) in J rezervoarjem (slika 4).



Slika 4. Rekonstrukcija stran s koncem (*side to end*).

## ZAKLJUČEK

Po rekonstrukciji z J koloničnim rezervoarjem je zgodnjih pooperacijskih funkcionalnih zapletov najmanj. Če formiranje J rezervoarja ni mogoče, pridejo v poštev druge metode rekonstrukcije. Dve leti po operaciji so rezultati posameznih načinov rekonstrukcije primerljivi.

## LITERATURA

1. Hüttner FJ, Tenckhoff S, Jensen K, et al.: Meta-analysis of reconstruction techniques after low anterior resection for rectal cancer. *BJS* 2015;102:735–745.
2. Valadão M, Cesar D, Graziosi G, et al.: Operative Technique: Intersphincteric Resection. *J Coloproctol* 2012;32: 426-9.
3. Fürst A, Burghofer K, Hutzl L, Jauch K-W. Neorectal Reservoir is not the functional principle of the colonic J-pouch: the volume of a short colonic J-pouch does not differ from a straight coloanal anastomosis. *Dis Colon Rectum* 2002;45:660–667.
4. Machado M, Nygren J, Goldman S, Ljungqvist O. Similar outcome after colonic pouch and side-to-end anastomosis in low anterior resection for rectal cancer. *Ann Surg* 2003;238:214–220.
5. Yik-Hong Ho. Techniques for restoring bowel continuity and function after rectal cancer surgery. *World J Gastroenterol* 2006;12(39): 6252-6260.
6. Baker JW. Low end to side rectosigmoid anastomosis: description of technique. *Arch Surg* 1950;61;143–145.
7. Brown CJ, Fenech DS, McLeod RS: Reconstructive techniques after rectal resection for rectal cancer. *Cochrane Database Syst Rev* 2008; 16(2): doi:CD006040.
8. Fazio VW, Zutshi M, Remzi FH, Parc Y et al.: A randomized multicenter trial to compare long-term functional outcome, quality of life, and complications of surgical procedures for low rectal cancers. *Ann Surg* 2007;246;481–490.
9. Fürst A. Kontinuitätswiederherstellung nach tiefer anteriorer Rektumresektion. *Urban und Vogel. Coloproctology* 2010;32:227–235.
10. Machado M, Nygren J, Goldman S, Ljungqvist O (2005) Functional and physiologic assessment of the colonic reservoir or side-to-end anastomosis after low anterior resection for rectal cancer: a two year follow-up. *Dis Colon Rectum* 2005;48:29–36.

## ČREVESNE STOME

Jan Grošek

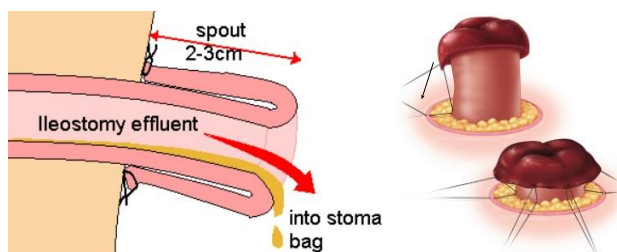
### UVOD

Beseda stoma je grškega izvora in pomeni usta ali odprtino. Črevesna stoma je kirurško narejena odprtina tankega ali debelega črevesa na sprednjo trebušno steno. Prve stome so bile enterokutane fistule zaradi penetrantnih poškodb trebuha in zaradi vkleščenih kil. Najzgodnejši opisi kirurških stom segajo v 16. in 17. stoletje, vendar so bolniki preživeli le nekaj dni po operaciji.

### ILEOSTOMIJA

Ileostomo je prvi naredil nemški kirurg Baum že leta 1879 pri bolniku zaradi stenozantnega karcinoma ascendentnega kolona. Bolnik je sicer lepo okreval po prvi operaciji, pri kateri je bila narejena ileostoma, a nato umrl zaradi zapletov po drugi operaciji, ko je bila narejena resekcija primarnega tumorja ter formirana ileokolična anastomoza. Med ostalimi kirurgi 19. stoletja, ki so pričeli uporabljati ileostomo pri svojih operacijah, velja omeniti Kraussolda, Billrotha, Bergmana in Maydla. Slednji načeloma velja za prvega, katerega bolnik je v celoti uspešno okreval po posegu. Pretiran ileostomalni izloček, trajajoč več tednov, s posledično dehidracijo in elektrolitskim neravnotežjem, je dolgo časa oviral uspešno okrevanje pri mnogih bolnikih z ileostomo. Prelom se je zgodil po letu 1950, ko so, sprva Warren in McKittrick, nekaj let kasneje pa tudi Crile in Turnbull, pretiran izloček po ileostomi povezali z vnetjem eksponirane seroze tankega črevesa (serositis). Pri vsaki stomi je namreč navzven razkrita sluznica ali serozna membrana, ki je izpostavljena zanjo nenormalno visokemu delnemu tlaku kisika, drugačni vlažnosti, mehanskim obremenitvam (nategu, stisku in drgnjenju) ter vplivu okolnih tkiv, ki so v normalnih razmerah oddaljena od sluznice ali serozne membrane. Vse to povzroči, da se navzven razkrita sluznica ali serozna membrana počasi histološko spreminja, kar imenujemo zorenje stome ("*maturation*").

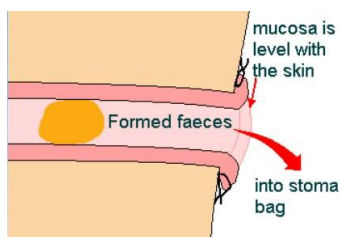
S prilagoditvijo kirurške tehnike ( evertiranje končnega dela črevesa- t.i. "*primary maturation*") je obilen izloček po ileostomi postal prej izjema kot pravilo. Brooke je tovrstno tehniko evertiranja poenostavil (slika 1), tako da je njegov način pridobil vsesplošno veljavo (t.i. Brookova ileostoma).



Slika 1. Evertiranje končnega dela ileostome ("*primary maturation*")

### KOLOSTOMIJA

Francoski kirurg Pillore je davnega leta 1776 naredil perkutano cekostomo bolniku, sicer trgovcu z vinom, zaradi stenoantnega karcinoma danke. Leta 1793 je Duret, vojaški kirurg iz Bresta, naredil kolostomo pri novorojenčku zaradi atrezije anusa. Poseg je bil uspešen, bolnik je doživel starost 45 let. V tistem obdobju so bile indikacije za stome večinoma ileus zaradi vkleščenih kil, atrezije anusa in poškodbe trebuha. Leta 1884 je Maydl opisal kolostomo na pentlji (dvocevna, bipolarna kolostoma), pri čemer je za oporo stome na trebušno steno uporabil gosje pero. Hartmann je leta 1923 opisal poseg, ki je kasneje dobil svetovno veljavo, to je resekcijo sigme s končno descendostomo in prešitjem krna danke. Vendar pa velja omeniti, da je podobno operacijo naredil že Schitininger mnogo let pred tem (1881). Podobno velja za leta 1908 objavljeno Milesovo poročilo o abdominoperinealni resekciji in končni descendostomi, ki še dandanes nosi Milesovo ime, čeprav je tehniko že leta 1904 opisal kirurg Charles Horatio Mayo. Kolostomo lahko, v nasprotju z ileostomo, vsijemo povsem v nivo kože (slika 2). Bolj priporočljivo pa je, če jo kljub vsemu evertiramo nekoliko (1-2 cm) nad kožo. S tem se izognemo nevarnosti kasnejšega vgreznjenja stome, v primeru da bolnik po operaciji pridobi na telesni teži, hkrati pa je lažja oziroma boljša tudi aplikacija stomalne vrečke.



Slika 2. Shema kolostome

#### VRSTE STOM IN INDIKACIJE

Oblikovanje stome pride v poštev pri različnih boleznih (Tabela 1). Ločimo stome debelega in tankega črevesa (kolostome in ileostome). Glede na trajnost so stome začasne (narejene le za določeno obdobje življenja, nato pa jih zapremo) ali trajne (delujejo do konca življenja). Zelo važno je, da poznamo delovanje stome, ki je lahko izločitvena (vsa črevesna vsebina se izloči v zbiralno vrečko) ali pa samo razbremenilna. Končne stome so vedno tudi izločitvene. Lahko pa je taka tudi stoma na vijugi, če je izpeljana kot dvocevna (bipolarna stoma ali stoma na pentlji). Nasprotno pa je stoma, ki je narejena le na steni vijuge (stenska stoma), ko blato lahko prehaja tudi v odvodno vijugo, po svoji funkciji samo razbremenilna. Namen začasne stome je varovanje črevesa, ki je bilo operirano (bipolarna ileostoma ali transversostoma pri kolo-analni anastomozi po resekcijah danke), lahko pa gre tudi za končno stomo, ki je narejena v nujnem stanju zato, da bolnik lahko počaka na dokončno operacijo (npr. t.i. Hartmannova resekcija sigme zaradi stenoantnega karcinoma ali perforiranega divertikulitisa s posledičnim difuznim peritonitisom). Trajne stome so običajno posledica radikalnega kirurškega posega, lahko pa so tudi del blažilnega (t.i. paliativnega) zdravljenja pri kirurško neodstranljivih tumorjih, ko na takšen način bolnikom vendarle pomagajo v situaciji, ko jih ogroža huda zapora črevesa.

Tabela 1. Indikacije za oblikovanje stome

- Rak debelega črevesa ali danke

- Zapleti divertikuloze/ divertikulitisa

- Kronična vnetna črevesna bolezen

- Obsevali enteritis

- Kompleksne fistule

- Poškodba črevesa

- Obstrukcija

- Funkcionalne okvare (npr. idiopatski megarektum in megakolon)

- Perforacija

- Hude okužbe (npr. nekrotizantni fasciitis, Fournierova gangrena)

- Kongenitalne anomalije (anorektalna atrezija, Hirschprungova bolezen, nekrozantni enterokolitis, intestinalne atrezije)

## FIZIOLOGIJA

Temeljne funkcije proksimalnega kolona so absorbcija vode, retenca elektrolitov ter zaključek prebave kompleksnih ogljikovih hidratov. Distalni kolon nasprotno služi predvsem kot rezervoar za odpadne produkte prebave, namenjene odstranitvi iz telesa. Descendostome in sigmostome izločajo formirano blato in so z vidika dolgotrajne nege za bolnika najbolj ugodne, edina fiziološka sprememba glede na zdravega človeka je izguba kontinence. Bolj ko je kolostomija proksimalna, manj je površine namenjene absorbciji vode in elektrolitov in večja je verjetnost, da bo izloček obilen, tekoč ter zaradi učinka koloničnih bakterij močno smrdeč. Transversostome, še posebej pa kolostome desnega kolona, so zaradi vsega navedenega zelo problematične, kar se enterostomalne nege tiče. Poleg tega so tovrstne stome zelo nagnjene k prolabiranju, tako da bolniki v resnici mnogo lažje negujejo ileostome kot pa kolostome proksimalnega dela debelega črevesa. Transversostome so bile sicer včasih zelo priljubljene za zaščito ogrožene distalne anastomoze ali pa za začasno diverzijo črevesne vsebine pred dokončnim resekcijskim zdravljenjem. Dandanes jih zaradi navedenih težav uporabljamo mnogo redkeje. Poleg tega moramo vedeti, da je bipolarna transversostoma izločitvena le približno 1-2 meseca. Z zorenjem stome pride namreč sčasoma do retrahiranja zadnje stene stome, kar ima za posledico delno prehajanje blata tudi v odvodno vijugo črevesa, kar pomeni da stoma ni več v celoti izločitvena pač pa le razbremenilna.

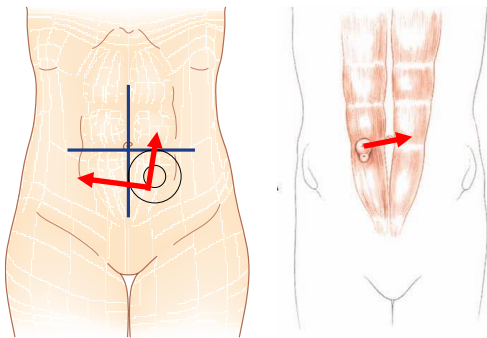
Pri zdravem odraslem človeku se dnevno skozi ileocekalno zaklopko izloči od 1000 - 2000 ml tekoče črevesne vsebine. V kolonu poteka intenzivna absorbcija vode, tako da se dnevno z blatom izloči le od 100 - 200 ml vode. Po oblikovanju ileostome pride v nekaj tednih do adaptacije črevesnega izločka, ki poteka v treh fazah. V prvi fazi, takoj po oblikovanju ileostome, je izloček žolčen, tekoč in količinsko narašča do približno 3. ali 4. dne, ko doseže maksimum. Sledi druga faza, ko se volumen izločka stabilizira ter zgosti. Ta faza traja do približno enega tedna po operaciji, nakar nastopi tretja faza, ki se zaključi nekje do približno 8. tedna po oblikovanju ileostome. V tem obdobju se nadaljuje zgoščanje izločka, ki ga je tudi vedno manj in se stabilizira pri približno 200



- 700 ml (tudi do 900 ml) dnevno. Sočasno tudi ledvice zmanjšajo volumen izločenega urina do 40% in kalija do 55%. Ne glede na te kompenzatorne mehanizme, pa so ti bolniki nagnjeni k dehidraciji, večinoma pa ni ogrožen njihov prehranski status, če pri operaciji ne odstranimo več kot 50 - 100 cm terminalnega ileuma. V tem primeru lahko pride do izgube žolčnih kislin in slabe absorpcije maščobe in maščobo-topnih vitaminov. Hkrati lahko absorpcijo dodatno moti tudi razrast bakterij v distalnem ileumu. Pogosto ti bolniku zato potrebujejo nadomeščanje vitamina B12 za preprečevanje megaloplastne anemije.

#### PRINCIPI IZDELAVE STOME

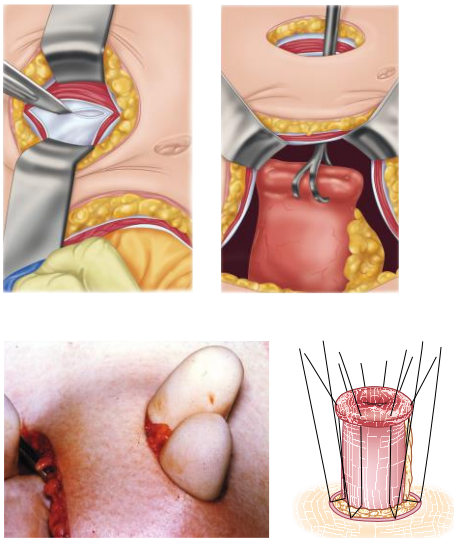
Pri izdelavi stome moramo vedno upoštevati možnost, da bo ostala za stalno, ne glede na naša prvotna predvidevanja ali želje bolnika. Zaradi tega je odkrit in izčrpen pogovor z bolnikom pred operacijo, ne glede nato, ali gre za programski ali nujen poseg, absolutno nujen. Poleg tega je ključna izbira optimalnega mesta za stomo, saj je od tega odvisno, kako lahko se bo bolnik negoval (slika 3). Če je stoma izpeljana skozi trebušno steno na neprimernem mestu, pogosto pride do odstopanja vrečke in draženja kože. Vedeti moramo namreč, da imajo vse visoke stome, vključno s cekalno, še veliko aktivnih prebavnih sokov, ki vsebujejo tudi encime. Takšna vsebina je zelo dražeča za kožo in jo razjeda. Manj problematične so stome distalnega descendentnega ali sigmoidnega dela debelega črevesa, kjer je vsebina večinoma že bolj zgoščena in tudi ni več aktivnih encimov. Najboljše je, če izberemo mesto stome pred operacijo skupaj z enterostomalnim terapevtom. Bolnika opazujemo ko stoji, se pripogiba in sedi. Izberemo mesto na trebušni steni, ki ga bolnik vidi in je ravno, brez brazgotin in stran od prominirajočih kosti. Najprimernejše mesto za stomo je meja med notranjo in srednjo tretjino navidezne črte med popkom in zgornjo sprednjo spino iliako.



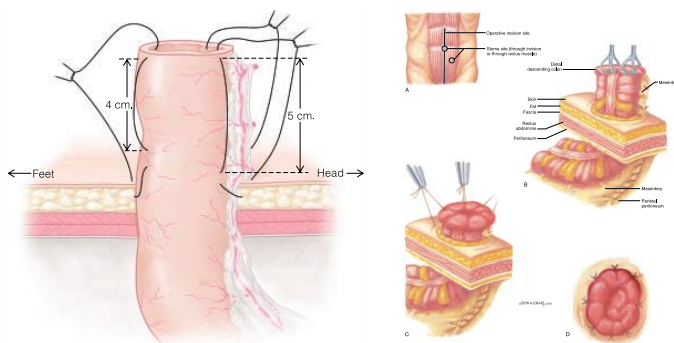
Slika 3. Določitev optimalnega mesta za stomo

Pri debelih bolnikih naredimo stomo nekoliko višje, da jo bolnik lahko vidi in nima težav z njo. Kadar moramo narediti dve stomi pri razširjenih posegih v mali medenici (kolostomo in urostomo), naredimo urostomo nekoliko višje od kolostome, saj pri urostomi uporabljamo pas. Transversostomo naredimo največkrat v zgornjem delu trebuha. Izogibati se moramo kožnih gub in je ne smemo narediti preblizu rebrnega loka.

Na mestu, označenem za izpeljavo stome, naredimo krožno ekscizijo kože in deloma podkožja (slika 4). Odprtina ne sme biti prevelika, načeloma naj bo premer 2- 3 cm ( 2 prsta). Če se le da, podkožnega maščevja ne izrežemo oziroma ga izrežemo minimalno, večinoma pa ga le razmikamo. S tem se izognemo nastanku mrtvega prostora, hkrati pa se izvlečeno črevo "vsede" v podkožni prostor in ne "visi" zgolj na koži. Sledi križni rez (nekateri avtorji priporočajo zgolj vertikalni rez) fascije, topo razmikanje mišičnih viter in na koncu še prekinitve spodnje vagine mišice ter peritoneja. Načeloma za oblikovanje stome veljajo enaki principi kot za anastomoziranje črevesa. Izvleči je potrebno vitalno črevo in ga brez tenzije vsiti v kožo. Konec črevesa evertiramo in sicer naj pri končni ileostomi (slika 5) črevo gleda nad kožo cca. 4-5 cm, pri končni kolostomi pa 1-2 cm. Pri slednji sicer evertiranje ni nujno potrebno, saj je izloček čvrst in njegova sestava ne draži kože, kljub vsemu pa je zaradi predhodno že navedenih razlogov priporočljiv. Pri ileostomi nastavimo štiri resorbilne šive 3.0 ali 4.0 na vseh straneh stome (slika 5), ki gredo skozi kožo, nato seromuskularno na sredini dolžine izvlečenega črevesa in končno zajamejo še rob celotne debeline črevesa. Z zatogom teh šivov dosežemo evertiranje črevesa. Med temi šivi nato smiselno glede na premer svetline črevesa nastavimo še posamezne šive med kožo in robom črevesa. Pri kolostomah (slika 5) za doseg evertiranja načeloma seromuskularnih šivov ni potrebno nastavljanje, saj črevo izvlečemo le minimalno nad kožo ali pa ga vsijemo celo povsem v nivo kože.



Slika 4. Trepanacija trebušne stene za oblikovanje stome



Slika 5. Evertiranje ("*primary maturation*")- levo ileostoma, desno kolostoma

## ZAPLETI

Možni so številni zapleti, ki se lahko pojavijo takoj po oblikovanju stome ali pa kasneje, več tednov, mesecev ali celo let po primarni operaciji (tabela 2). Število zapletov zmanjšamo z ustrežno kirurško tehniko ter odločitvijo za ustrežno vrsto stome. Nekateri zapleti potrebujejo kirurško oskrbo, pri drugih zadošča internistično-podporno zdravljenje. Mnogo zapletov (delno pogreznjenje, zmerna stenoza, dehiscenca stika s kožo, dermatitisi) lahko v celoti odpravijo visoko usposobljeni enterostomalni terapevti.

### 1. Neprimerno mesto stome

Stoma, izpeljana skozi trebušno steno na neustreznem mestu, lahko bolniku povzroča veliko težav. Sama stoma je lahko slabše vidna, kar oteži njeno menjavanje in nego. Poleg tega pogosto pride do odstopanja vrečke in draženja kože. Večinoma lahko težave odpravijo/omilijo usposobljeni enterostomalni terapevti, včasih pa je potrebno kirurško zdravljenje s transpozicijo stome na ustrežnejše mesto.

### 2. Pogreznitev stome

Če se stoma pogrezne v neposrednem obdobju po operaciji, je to praviloma posledica neustrezne kirurške tehnike. Vzrok za to je lahko prekratek mezenterij črevesa, lahko pa tudi nekroza črevesa- do slednjega lahko pride zaradi poškodbe mezenterija ob pretiranem vleku črevesa skozi trepanacijo v trebušni steni, lahko pa tudi zaradi premajhne odprtine, ki stisne mezenterij s pripadajočim žiljem. V kasnem obdobju po operaciji pa do pogreznitve stome pride pogosto zaradi tega, ker se bolniki zredijo, posledično se zadebeli tudi trebušna stena. Delna vgreznjenja lahko zdravimo konzervativno. Večja ali celo popolna vgreznjenja črevesa pa zahtevajo kirurški poseg, pri katerem moramo črevo dodatno sprostiti, da ga lahko povsem brez tenzije izpeljemo skozi trebušno steno. Včasih moramo odstraniti tudi odmrla del črevesa.

### 3. Nekroza stome

Edem stome in venski zastoj pogosto opazamo takoj po operaciji. Ishemija stome je lahko posledica prekratkega mezenterija ali pa slabe prekrvavitve končnega dela črevesa. Nekroza nastopi pogosteje pri debelih bolnikih in pri nujnih operacijah. Če odmre le nekaj mm črevesa, bolnika ni potrebno ponovno operirati. Res pa je, da v takšnem primeru lahko kasneje pride do stenoze stome. Če pa nekroza sega globlje, moramo bolnika operirati in narediti novo stomo.

#### 4. Stenoza stome

Stenoza stome nastopi v približno 2 - 10% stom debelega in tankega črevesa, najpogosteje pri bolnikih s Crohnovo boleznijo. Stenozo v nivoju kože lahko oskrbimo z lokalno ekscizijo. Pri obsežnejših stenozah ter praviloma vedno tudi pri bolnikih s Crohnovo boleznijo pa je potrebno narediti laparatomijo, oboleli del črevesa odstraniti ter na novo všiti izvlečeni del črevesa.

#### 5. Prolaps stome

Do prolapsa pride največkrat pri transversostomi. Prolaps močno oteži nego stomo, vodi pa lahko tudi do vkleščenja in strangulacije črevesa. Pojavi se pri 7-25% transversostom, 2-3% končnih kolostom in do 3% ileostom. Prolaps oskrbimo tako, da reseciramo del črevesa in ga ponovno všijemo v kožo.

#### 6. Peristomalna fistula

Praviloma tovrstna fistula nastane ob ileostomi, in sicer ob šivih, s katerimi je stoma prišita na kožo, če so ti šivi iz neresorbilnega materiala. Fistule nastanejo pri 7-10% bolnikov s Crohnovo boleznijo. Pri operaciji je potrebno resecirati del ileuma s fistulo.

#### 7. Ileus

Zapora tankega črevesa nastane zaradi zarastlin po prehodnih operacijah, vzrok pa je lahko tudi volvulus črevesa ali pa notranja herniacija okrog vijuge črevesa, ki je speljana skozi trebušno steno. Zdravljenje ileusa je kirurško.

#### 8. Parastomalna kila

Parastomalna kila se po podatkih iz literature pojavi pri 2-20% kolostom in 2-5% ileostom. S slikovno diagnostiko (CT, UZ) se vedno pogosteje ugotovijo kile, ki pa pravzaprav bolnikom težav ne povzročajo, so klinično neme. Povečano tveganje za nastanek kile imajo bolniki s prekomerno telesno težo, pa tudi bolniki s kroničnim kašljem ali vnetjem v rani. Tudi podhranjenost je dejavnik tveganja za nastanek parastomalne kile. Večinoma kirurška terapija ni potrebna, težave omilijo usposobljeni enterostomalni terapevti. Velike kile, ki bolnikom povzročajo bolečine in preprečujejo ustrezno nego stome, pa zahtevajo kirurško korekcijo. Ta je potrebna tudi v primeru vkleščenja črevesa v kili. Pri operaciji je potrebno napraviti laparotomijo, sprostiti zarastline ter odstraniti kilno vrečo. Odsvetuje se direktni šiv fascije, saj ima ta način korekcije dokazano pomembno višjo število ponovitev kile. Kljub temu se ga včasih poslužujemo, najpogosteje takrat, ko bolnike operiramo urgentno, zaradi vkleščenja

črevesa, še posebej, če je že prišlo do predrtnja in kontaminacije trebušne votline s črevesno vsebino. Takšna preprosta metoda hernioplastike je pogosto najprimernejša tudi za bolnike, ki so imunokompromitirani ali imajo številne pridružene bolezni. Metoda izbora korekcije parastomalne kile je sicer hernioplastika s protetičnim materialom, možna pa je tudi premestitev (transpozicija) stome na drugo mesto v trebušni steni .

Tabela 2. Zapleti pri oblikovanju stome

ZGODNJI ZAPLETI	POZNI ZAPLETI
Ishemija/nekroza	Dehiscenca stika s kožo
Pogreznjenje	Stenoza
Nepripravnost mesta stome	Prolaps
Napačno izpeljana vijuga	Parastomalna kila
Dehidracija, elektrolitske motnje ("High output" stoma)	Ileus
	Krvavitev
	Rak
	Parastomalne kile
	Dermatitis

## ZAKLJUČEK

S pravilno narejeno stomo dosežemo dober funkcionalni uspeh, zmanjšamo možnost zapletov in izboljšamo kakovost življenja bolnikov, ki bodo morali živeti s stomo. Vsakega bolnika moramo pred operacijo seznaniti z možnostjo stome kot tudi o tem, da lahko začasna stoma ostane stalna. Izredno pomembna je vloga enterostomalnega terapevta, ki skrbi za bolnika in mu lahko nudi tudi psihološko podporo.

## LITERATURA

1. Hardy KJ. Surgical history. Evolution of the stoma. Aust N Z J Surg 1989; 59: 71-7.
2. Bass EM, Del Pino A, Tan A, et al. Does preoperative stoma marking and education by the enterostomal therapist affect outcome? Dis Colon Rectum 1997; 40: 440-2.
3. Juvan R, Jelenc F. Stome. In: Tonin M, Tomažič A, Kristan A, eds. Zbornik predavanj XLIV. podiplomskega tečaja. Ljubljana: Združenje kirurgov Slovenije, Slovensko zdravniško društvo; 2009. p. 138-146.
4. Košorok P. Enterostomalna terapija- rehabilitacija bolnikov z izpeljanim črevesom. In: Smrkolj V, ed. Kirurgija. Celje: Grafika Gracer; 2014. p. 926-8.

5. Gordon PH, Macdonald J, Cataldo PA. Intestinal stomas. In: Gordon PH, Nivatvongs S, eds. Principles and practice of surgery for the colon, rectum and anus. 3rd ed. New York: Informa Healthcare; 2006. p. 1031-1076.
6. Orkin BA, Cataldo PA. Intestinal stomas. In: Wolff BG, Fleshman JW, Beck DE, Pemberton JH, Wexner SD, eds. The ASCRS textbook of colon and rectal surgery. New York: Springer; 2006. p. 622-52.
7. Shellito PC. Complications of abdominal stoma surgery. Dis Colon Rectum 1998; 41: 1562-72.
8. Carne PW, Robertson GM, Frizelle FA. Parastomal hernia. Br J Surg 2003; 90: 784-93.
9. Bakx R, Bisch OR, Bemelman WA, et al. Morbidity of temporary loop ileostomies. Dig Surg 2004; 21: 277-81.
10. Kwiatt M, Kawata M. Avoidance and management of stomal complications. Clin Colon Rectal Surg 2013; 26: 112-21.

## ANASTOMOZE ŽOLČNIH IZVODIL

*Miha Petrič*

### UVOD

Z anastomozami žolčnih izvodil skušamo speljati pot žolča v lumen črevesja in omogočiti normalni potek presnove in resorpcije hranil v prebavnem traktu. Biliodigestivne anastomoze so v večini primerov sestavni del primarnega posega. V manjšem delu, pa jih uporabimo za reševanje zapletov po posegih na žolčevodih. Z anastomozami žolčnih vodov se srečujemo pri:

- Presaditvi jeter
- Posegih na hepatopankreatobiliarnem traktu
- Poškodbah žolčevodov
- Zapleti po katerem koli posegu na žolčevodih

Anastomoza žolčnih vodov velja za tako imenovano visoko rizično povezavo. Zgodnji (biliarna fistula, biliarni peritonitis,...) in pozni zapleti (stenoze, holangitis, sekundarna biliarna ciroza,...) so povezani z višjo obolevnostjo in smrtnostjo. Zapleti pomembno znižajo kvaliteto življenja ter skrajšajo pričakovano življenjsko dobo.

V redni kirurški praksi se najpogosteje srečujemo z:

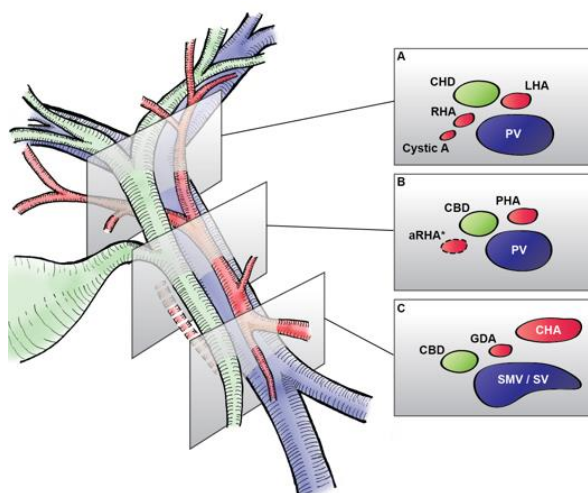
- dukto-duktralna anastomoza (DDA)
- hepatikojejuno anastomoza (HJA)

V prispevku bomo na kratko predstavili dejavnike, ki vplivajo na pravilno izvedbo anastomoz žolčnih izvodil ter kirurško tehniko, s katero skušamo zmanjšati zaplete.

### ANATOMIJA ŽOLČEVODOV

Prvi pogoj za učinkovito in varno anastomozo žolčnih vodov je poznavanje anatomije. Drobni žolčevodi se združijo na desni v anteriorni in posteriorni sekcijski žolčevod, na levi pa v medialni in lateralni sekcijski žolčevod. Sekcijski žolčevodi se na desni združijo v desni skupni žolčevod in na levi pa v levi skupni žolčevod. Z združitvijo desnega in levega žolčevoda nastane skupni hepaticni vod, ki se distalno do vtočišča cistikusa preimenuje v holedohus. Pomembno se je zavedati, da je zgoraj opisana slika prisotna pri dobri polovici bolnikov. Pri ostalih pa so prisotne številne anatomske variacije. Posledično lahko pride ob neprepoznavi anatomije žolčnih vodov do zapletov.

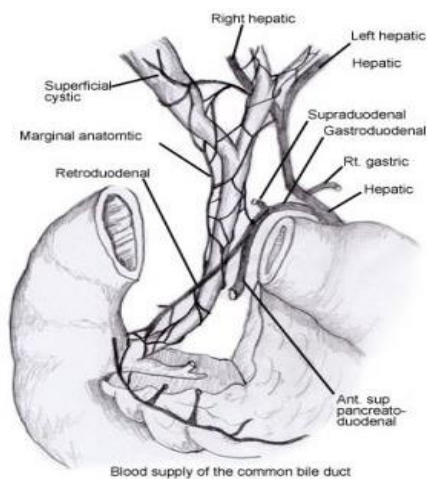
Zunaj jetrni žolčni vodi ležijo v hepatoduodenalnem ligamentu, ki predstavlja lateralni rob malega omentuma. V njem potekajo žolčni vodi, jetrne arterije in portalna vena. Posamezni elementi in njihov medsebojni odnos je prikazan na spodnji sliki (slika 1).



Slika 1. Presek skozi hepatoduodenalni ligament na treh nivojih.

Zunaj jetrne žolčevode lahko delimo na hilarni, supraduodenalni in retropankreatični del. Prehrana in oksigenacija žolčevodov je odvisna od arterijske oskrbe. S stališča prekrvavitve je najbolj problematičen supraduodenalni del.

Arterijska oskrba supraduodenalnega dela je aksialna. Večino prekrvavitve izhaja iz superiorne pankreatikoduodenalne arterije, desne hepatične arterije, cistične arterije ter gastroduodenalne in retroduodenalne arterije. Supraduodenalni del žolčevoda obdaja okoli 8 arterij, najdebelejši in najpomembnejši sta tisti na 3 in 9 uri (slika 2).



Slika 2. Arterijska oskrba zunaj jetrnih žolčevodov.

Študije so pokazale, da okoli 60% pretoka za supraduodenalni del izhaja od spodaj navzgor in le okoli 38% od zgoraj navzdol.



## TEHNIKA ANASTOMOZE

Pri vsaki anastomozi žolčevodov morajo biti izpolnjeni osnovni pogoji, ki so povezani z celjenjem in manjšo incidenco poznih zapletov. Robovi dveh žolčevodov, oziroma žolčevoda in tankega črevesja, ki jih bomo anastomozirali morajo biti:

- vitalni, brez znakov vnetja, fibroze ali ishemije
- dobro prekrvavljeni
- anastomoza ne sme biti pod napetostjo
- Primerljiva širina obeh koncev žolčevodov

V kolikor ne izpolnjujemo prvi dveh pogojev, je potrebna dodatna disekcija žolčevodov. Ta mora biti nežna in natančna ter mora upoštevati anatomijo prekrvavitve ter anatomske variacije samih žolčevodov. V primeru napetosti na anastomozi je potrebna mobilizacija dvanajstnika ter jeter za zagotovitev ne-napetostne rekonstrukcije. V kolikor pogoji niso izpolnjeni (več kot 2-4 cm razmik med koncema, manj kot 4 mm premera žolčevoda, druga ali nadaljnja rekonstrukcija...), je rekonstrukcija z DDA odsvetovana in se priporoča rekonstrukcijo z HJA.

### DUKTO-DUKTALNA ANASTOMOZA (DDA)

Pri DDA lahko uporabimo tako resorbilni kot neresorbilni šiv. Izbor debeline šiva je odvisen od premera žolčevodov vendar je priporočljiva debelina šiva med 5-0 do 7-0. Anastomozo lahko opravimo s tekočimi (TŠ) ali posameznimi šivi (PŠ). Pri poškodbi žolčevodov se priporoča pri DDA uporaba posameznih šivov z netravnatskim monofilamentnim šivom debeline 5-0.

### HEPATIKO-JEJUNO ANASTOMOZA (HJA)

Zadostno dolžino Rouxove vijuge dosežemo s prekinitvijo jejunuma 20 do 30 cm od duodenojejunalnega zavoja. Priporoča se 50 do 70 cm dolžine Rouxove vijuge, ki jo skušamo speljati retrokolično skozi avaskularna okna v mezokolonu. Nekateri centri uporabljajo krajši krak (20 do 30cm) za rekonstrukcijo po presaditvi jeter. S tem omogočijo morebitno endoskopsko diagnostiko in zdravljenje morebitnih zapletov na anastomozi. Pri HJA lahko uporabimo tako resorbilni kot neresorbilni šiv. Izbor debeline šiva je odvisen od premera žolčevodov vendar je priporočljiva debelina šiva med 4-0 do 5-0. Anastomozo lahko opravimo s tekočimi (TŠ) ali posameznimi šivi (PŠ).

### ANASTOMOZE ŽOLČEVODOV IN LITERATURA

Pri presaditvi jeter se najpogosteje uporablja rekonstrukcija z DDA. Prednosti DDA so ohranitev fiziološke poti toka žolča, ohranitev funkcije Oddijevega sfinktra in preprečevanje ascendentih okužb, lahek diagnostični in terapevtski dostop z endoskopskimi inštrumenti. Kasahara s sodelavci je primerjal rekonstrukcijo žolčevodov s HJA in DDA pri 321 bolnikih po presaditvi jeter. Pri 121 je bila napravljena HJA, pri ostalih DDA. Pokazali so, da je DDA povezana s pomembno nižjo incidenco iztekanja žolča in višjo incidenco stenoz. Castaldo s sodelavci je primerjal način šivanja DDA po transplantaciji jeter. S študijo je pokazal povsem primerljive rezultate med tekočim in posameznim načinom šivanja. Celokupna stopnja biliarnih zapletov je bila 15%. Stopnja iztekanja žolča je bila primerljiva med tekočim in posameznim šivom (7,3% vs

8,5%), prav tako pozne stenoze anastomoze (9,3% vs 5,1%). Historično se za rekonstrukciji žolčevodov pri bolnikih s primarnim sklerozantnim holangitisom uporabljala izključno HJA. Zadnje študije kažejo, da je ob odsotnosti makroskopskih znakov PSC na prejemnikovem holedohusu enako učinkovita in varna tudi rekonstrukcija z DDA. Uporaba T drena je danes še vedno kontradiktorna. Prednost biliarne drenaže s T drenom je boljša kontrola nad iztekanjem žolča, možnost slikanja žolčevodov, zmanjšanje vnetja ter brazgotinjenja po kirurškem posegu in s tem manjša možnost kasnejših stenoz anastomoze, nasprotniki pa izpostavljajo več epizod holangitsov ter več biliarnih zapletov. Zanimivo je da so tako zagovorniki, kot nasprotniki z različnimi metaanalizami potrdili prednosti oziroma slabost uporabe. Razlog za to je predvsem v pomanjkanju dobro zasnovanih prospektivnih študij, heterogenosti bolnikov in retrospektivno zbranih podatkih.

HJA je trenutno najpogostejša metoda rekonstrukcije žolčevodov po iatrogeni poškodbi žolčevodov. Gazzaniga s sodelavci je pokazal da je DDA odsvetovana kadar je razmik med koncema tako velik, da je nemogoče napraviti anastomozo varno in brez napetosti. Tudi pri poškodbah, ki zajemajo več kot 1/3 oboda ali pa je poškodovano sotočje žolčevodov oziroma ene ali oba hepaticna voda (Strasberg E3/E4) se svetuje rekonstrukcija s HJA. Pri kompleksnih poškodbah žolčevodov (poškodba sotočja, poškodba na nivoju sektorskih vodov, ekscizija hepatoholedohusa) rekonstrukcija z DDA ni možna. Pri bolnikih, kjer je ob poškodbi žolčevoda prisotna poškodba arterije se odsvetuje oskrba poškodbe z DDA zaradi visoke incidence stenoz na anastomozi (do 61%).

Pri bolnikih, ki so operirani zaradi bolezni v distalnem delu žolčnega vejevja, je v večini primerov prisotna izrazita dilatacija žolčevodov ter kronična vnetno spremenjena stena. Pri bolnikih je metoda izbora rekonstrukcije s HJA. V literaturi ni jasnih podatkov, ki bi govorili v prid šivanju s tekočim bodisi posameznim šivom. Avtorji zaključujejo, da je tekoči šiv smiseln pri žolčevodih, ki so širši od 10 mm. Edina prednost tekočega šiva je krajši čas operacije.

## ZAKLJUČEK

Rekonstrukcija žolčevodov je eden naj zahtevnejših kirurških postopkov. Pomembno je poznavanje anatomije ter tehničnih principov izvedbe DDA in HJA. V kolikor so izpolnjeni osnovni pogoji, je potrebno napraviti rekonstrukcijo z dukto-duktralno anastomozo. V kolikor to ni možno je metoda izbora hepatico-jejunostomija. Ob napačni odločitvi ali neustrezni izvedbi je prisotna visoka morbiditeta in mortaliteta pri bolnikih. Rekonstrukcijo žolčevodov ne glede na vzrok mora opraviti izkušen kirurg v terciarnem centru.

## LITERATURA

1. Satoshi Hirano, Eiichi Tanaka, Takahiro Tsuchikawa, Joe Matsumoto, Toshiaki Shichinohe, and Kentaro Kato. Techniques of biliary reconstruction following bile duct resection (with video). *J Hepatobiliary Pancreat Sci.* 2012 May; 19(3): 203–209.
2. Antolovic D, Koch M, Galindo L, Wolff S, Music E, Kienle P, et al. Hepaticojejunostomy—analysis of risk factors for postoperative bile leaks and surgical complications. *J Gastrointest Surg.* 2007;11:555–561. doi: 10.1007/s11605-007-0166-3.
3. Rossi RL, Tsao JI. Biliary reconstruction. *Surg Clin North Am.* 1994;74:825–841.

4. Sicklick JK, Camp MS, Lillemoe KD, Melton GB, Yeo CJ, Campbell KA, et al. Surgical management of bile duct injuries sustained during laparoscopic cholecystectomy: perioperative results in 200 patients. *Ann Surg.* 2005;241:786–792. doi: 10.1097/01.sla.0000161029.27410.71
5. Blumgart LH, Baer HU. Hilar and intrahepatic biliary-enteric anastomosis. In: Blumgart LH, editor. *Surgery of the liver and biliary tract.* New York: Churchill Livingstone; 2004. pp. 1051–1067.
6. Jablonska B, Lampe P, Olakowski M, et al. Hepaticojejunostomy vs. end-to-end biliary reconstructions in the treatment of iatrogenic bile duct injuries. *J Gastrointest Surg* 2009;13:1084-93.
7. Damrah O, Sharma D, Burroughs A, et al. Duct-to-duct biliary reconstruction in orthotopic liver transplantation for primary sclerosing cholangitis: a viable and safe alternative. *Transpl Int* 2012;25:64-8.
8. Heffron TG, Smallwood GA, Ramcharan T, et al. Duct-to-duct biliary anastomosis for patients with sclerosing cholangitis undergoing liver transplantation. *Transplant Proc* 2003;35:3006-7
9. Strasberg SM, Helton WS. An analytical review of vasculobiliary injury in laparoscopic and open cholecystectomy. *HPB (Oxford)* 2011;13:1-14.
10. Castaldo ET, Pinson CW, Feurer ID, et al. Continuous versus interrupted suture for end-to-end biliary anastomosis during liver transplantation gives equal results. *Liver Transpl* 2007;13:234-8.
11. López-Andújar R, Montalvá Orón E, Frangi Carregnato A, et al. T-tube or no T-tube in cadaveric orthotopic liver transplantation: the eternal dilemma: results of a prospective and randomized clinical trial. *Ann Surg* 2013;258:21-9
12. Kasahara M, Egawa H, Takada Y, et al. Biliary reconstruction in right lobe living-donor liver transplantation: comparison of different techniques in 321 recipients. *Ann Surg* 2006;243:559-66.
13. Gazzaniga GM, Filauro M, Mori L. Surgical treatment of iatrogenic lesions of the proximal common bile duct. *World J Surg* 2001;25:1254-9.

## ANASTOMOZE TREBUŠNE SLINAVKE

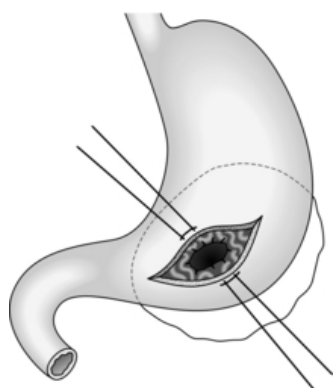
*Aleš Tomažič*

### UVOD

Anastomoze med trebušno slinavko in prebavno cevjo so standardni del kirurškega zdravljenja tako zapletov akutnega pankreatitisa (pseudociste), kroničnega pankreatitisa in tudi standardni del rekonstrukcije po resekcijah zaradi tumorjev. V prispevku so opisane anastomoze, ki najpogosteje pridejo v poštev pri kirurgiji trebušne slinavke. Poleg kirurških tehnik posameznih anastomoz je del prispevka namenjen tudi dehiscenci anastomoze, njenih pojavnih oblikah, vzrokih zanjo in različnim načinom njenega zdravljenja.

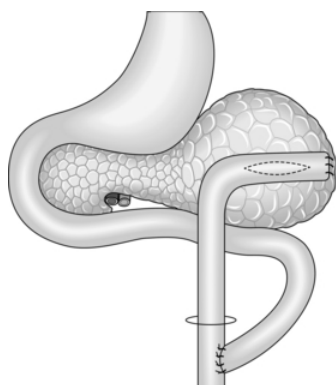
### PSEUDOCISTE PANKREASA

Lokalizirane kolekcije pankreatičnega soka, ki nastanejo kot posledica poškodbe pankreatičnega voda pri pankreatitisu, so pseudociste. V 15-30% spontano izzvenijo v 6 tednih. Ciste premera več kot 6cm, ki vztrajajo več kot 6 tednov le redko izzvenijo. Ekspektativno zdravljenje je lahko nevarno zaradi morebitne krvavitve in sepse. Notranja drenaža ima bistveno prednost pred zunanjo drenažo (občutno manj komplikacij in nižja smrtnost). Izbira operativnega posega je odvisna od lokalizacije ciste. Ciste, ki so manjše kot 15 cm in so adherentne na posteriorno steno želodca so primerne za pseudocistogastroanastomozo. Običajno je potrebno najprej narediti anteriorno gastrotomijo na delu, kjer je želodec najbolj izbočen, vendar ne preblizu pilorusa. Pseudocisto nato natančno lociramo s punkcijsko iglo. Nato ekscidiramo v elipsasti obliki posteriorno želodčno steno in steno pseudociste. S tekočim ali posameznimi šivi Vikрила ali PDS 3.0/4.0 naredimo pseudocistogastrostomijo (slika 1). Na koncu zašijemo z enakimi šivi še gastrotomijo. Alternativa takšnemu pristopu je pristop skozi burzo omentalis in nato pseudocistogastroanastomozo. Prednost tega pristopa je v tem, da ni potrebna gastrotomija. Pri večjih cistah je takšna anastomozoza kontraindicirana, saj v cisti nato zastaja hrana, kar vodi v retroperitonealno sepso.



Slika 1. Držalna šiva na robovih gastrotomije. V globini je že formirana pseudocistogastroanastomozo. V ozadju shematsko prikazana pseudocista v burzi omentalis.

Za večino ostalih cist je najprimernejša pseudocistojejunoanastomoza po Rouxu (slika 2). Enoslojno anatomozo naredimo s posameznimi ali tekočim šivom ( Vycril ali PDS 3.0 ali 4.0).



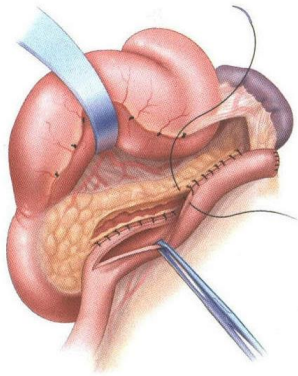
Slika 2. Shematski prikaz psevdocistojejunostomije po Rouxu.

Pseudocistoduodenostomija je primerna za ciste v glavi trebušne slinavke. Tehnično izvedbo anastomoze nam olajša z mobiliziranim duodenum (po Kocherju). Duodenotomijo naredimo na antimezenterialni strani dvanajstnika in sicer na mestu, ki leži nasproti pseudociste. Pred incizijo mezenterialne strani dvanajstnika je koristno identificirati in kanilirati papilo Vateri. S tem se izognemo morebitni iatrogeni leziji ampule ali holecistusa. Ko incidiramo duodenum in nato ekscidiramo še del stene pseudociste, naredimo pseudocistoduodenostomijo s posameznimi šivi Vycril ali PDS 3.0 ali 4.0. Na koncu s posameznimi šivi ali s tekočim šivom zapremo še antimezenterialno duodenotomijo. Vedno je pri drenaži pseudociste potrebno del stene ciste poslati na histološki pregled. Prisotnost epitelija govori za neoplastično cisto, ki jo je potrebno v celoti ekscidirati. Zunanja drenaža je potrebna v primerih, ko je stena pseudociste mehka, fragilna in se rada trga. Pri zunanji drenaži lahko v približno 20% pričakujemo pooperativno pankreatično fistulo, 90% teh fistul se spontano zapre v 3-4 mesecih. Perkutana drenaža pseudociste je povezana v 75% s ponovitvijo pseudociste.

## ANASTOMOZE PRI OPERACIJAH ZARADI KRONIČNEGA PANKREATITISA

### LONGITUDINALNA PANKREATIKOJEJUNOANASTOMOZA

Predstavlja drenažni operativni poseg pri kroničnem pankreatitisu. Operacija je bila uvedena leta 1956, ko sta jo prvič uporabila Puestow in Gillesby, modificirala pa sta jo Partington in Rochelle leta 1960. Puestow je reseciral rep trebušne slinavke, vzdolžno incidiral pankreatični vod in nato z Rouxovo vijugo jejunuma naredil anastomozo. Danes praviloma uporabljamo Partington-Rochelle modifikacijo, pri kateri samo vzdolžno incidiramo pankreatični vod (slika 3).



Slika 3. Vzdolžna pankreatikojejunosomija po Rouxu (pankreatikojejunosomija po Partington - Rochellu). Pomebna je incizija pankreatičnega izvodila v celotni dolžini, od glave do repa trebušne slinavke.

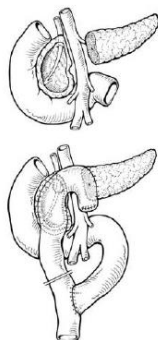
Normalna širina pankreatičnega voda znaša 4-5 mm v glavi in 2-3 mm v repu trebušne slinavke. Pri oblikah kroničnega pankreatitisa, kjer premer pankreatičnega voda preseže 8 mm, je tehnično pankreatikojejunosomijo lahko narediti in verjetnost, da se bodo s tem odpravile bolečine je velika. Dobra stran operacije je v tem, da ne odstranjujemo pankreatičnega tkiva in s tem ne poslabšujemo morebitne sladkorne bolezni. Po nekaterih študijah naj bi se upočasnili tudi nadaljni upad funkcije trebušne slinavke. Pooperativne pankreatične fistule so zelo redke saj šivi v čvrstem, fibrozno spremenjenem pankreatičnem tkivu le redko popustijo.

Operativni poseg začnemo z mobilizacijo desnega kolona in mobilizacijo dvanajstnika po Kocherju. Nato prekinemo gastrokolični ligament, za čimboljši pristop do vratu in glave trebušne slinavke je priporočljivo prekiniti tudi desno gastroepiploično veno. Pri identifikaciji pankreatičnega voda si lahko pomagamo z intraoperativnim ultrazvokom in probatornimi punkcijami. Sledi incizija pankreasa vzdolž celotne dolžine voda in odstranitev morebitnih konkrementov. Incizijo končamo 1-2 cm pred ampulo Vateri. Nato pripravimo Rouxovo vijugo, ki jo retromezokolično potegnemo v burso omentalis. Pankreatikojejunosomijo naredimo s posameznimi ali tekočimi šivi, eno- ali dvoslojno. Običajno uporabimo 4.0 PDS ali Vycril šive. Enteroenteroanastomozo Rouxove vijuge naredimo 40 cm distalno od pankreatikojejunoanastomoze.

#### PANKREATOJEJUNOANASTOMOZA PRI DUODENUM OHRANITVENIH RESEKCIJAH TREBUŠNE SLINAVKE

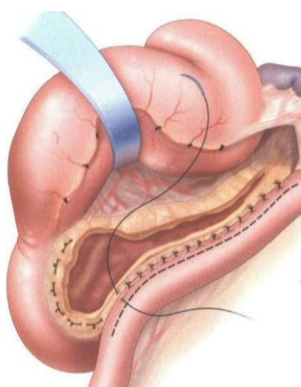
Pri bolnikih s kroničnim pankreatitisom, ki imajo vnetni tumor izražen predvsem v glavi trebušne slinavke, je Beger s sodelavci uvedel duodenum ohranjajočo resekcijo glave trebušne slinavke, pri kateri poleg trupa in repa ohranimo še tanek pas glave trebušne slinavke vzdolž dvanajstnika. Če tega ne bi storili, bi bili takšni bolniki kandidati za klasično Whipplevo resekcijo. Begerjeva operacija sestoji iz dveh glavnih korakov, prvi je transekcija trebušne slinavke na meji med vratom in korpusom pankreasa in subtotalna resekcija glave trebušne slinavke. Drugi del operacije je interpozicija Roux-en-Y vijuge, na katero naredimo pankreatojejunosomijo in isto vijugo

anastomoziramo tudi na konkavno disecirano področje ob duodenumu. Tehnično je anastomoza relativno enostavna, saj je tkivo trebušne slinavke fibrozno spremenjeno. Anastomozo zašijemo s posameznimi šivi ali tekočim šivom PDS 3.0/4.0. Pri bolnikih, ki imajo dilatiran pankreatični vod lahko pankreatojejunostomijo podaljšamo v laterolateralno pankreatikojejunostomijo. V 80% bolnikov operacija zadostuje tudi za razrešitev biliarne obstrukcije, v preostalih primerih pa incidiramo holedohus ob dvanajstniku in isto Roux-en-Y vijugo uporabimo tudi za drenažo žolča (slika 4).



Slika 4. Zgornja slika shematsko prikazuje transekcijo trebušne slinavke nad portalno veno in odstranitev večjega dela glave trebušne slinavke, z ohranjenim delom ob dvanajstniku. Spodnja slika prikazuje rekonstrukcijo - na isto Rouxovo vijugo jejunuma našijemo dve anastomozi, eno na trup in drugo na ostanek glave trebušne slinavke.

Dobra alternativa Begerjevi operaciji je Freyeva operacija. Pri Freyevi operaciji ne prekinjamo trebušne slinavke in se s tem izognemo disekciji ob mezenterialnem žilju. Naredimo longitudinalno pankreatikojejunostomijo, prav tako pa ekscidiramo večji del glave trebušne slinavke.



Slika 5. Prikaz Freyve operacije, pri kateri odstranimo del glave trebušne slinavke in vzdolžno incidiramo izvodilo trebušne slinavke vse do repa.

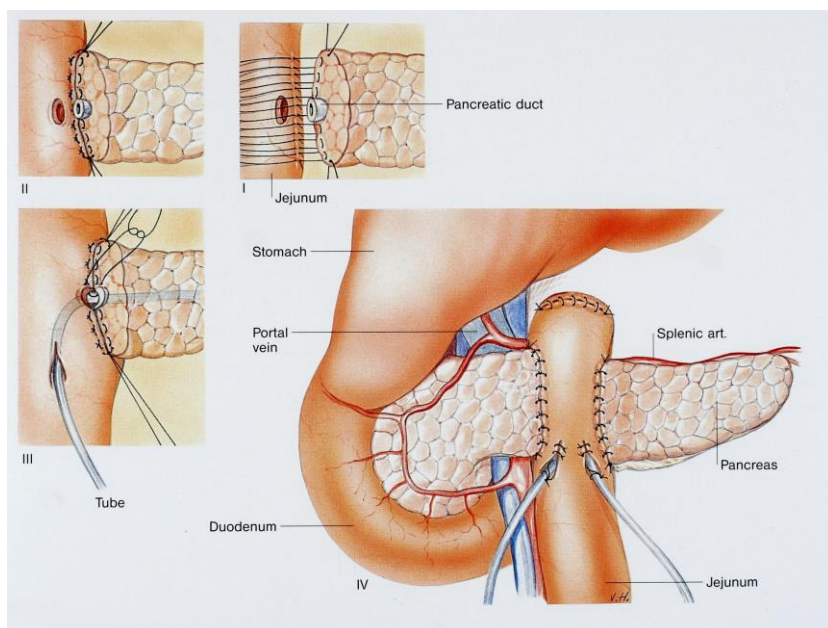
## PANKREATIČNE ANASTOMOZE PO RESEKCIJAH PANKREASA

Dehiscenca pankreatične anastomoze, ki se kaže kot pankreatična fistula v različnih pojavnih oblikah oziroma stopnjah, se pojavi v 5-40% po duodenopankreatektomiji. Med bolniki, ki umrejo po duodenopankreatektomiji, je dehiscenca pankreatične anastomoze vzrok za smrt v 40% primerov. V zadnjih 30 letih je bilo v literaturi opisanih 50 tipov oziroma načinov pankreatičnih anastomoz. Kljub temu dehiscenca anastomoze ostaja Ahilova tetiva pankreatične kirurgije. V nadaljevanju so navedene najpogosteje uporabljane kirurške tehnike; pankreatojejunostomija, pankreatojejunostomija z invaginacijo, pankreatikojejunoanastomoza (*“duct to mucosa”*), njena modifikacija t.i. Blumgartova anastomoza in pankreatogastroanastomoza.

### LATEROTERMINALNA PANKREATOJEJUNOSTOMIJA

Podobna je pankreatikojejunostomiji. Razlika je v daljši jejunotomiji, dolžina jejunotomije mora biti enaka premeru resekcijske ploskve trebušne slinavke. Anastomozo je že leta 1948 prvi opisal Cattell. Naredimo eno- ali dvoslojno, s posameznimi šivi PDS 4.0/5.0. Opornega (izgubljenega) drena v tem primeru ni nujno vstaviti (izbira operaterja).

Posebno obliko lateroterminalne pankreato- ali pankreatikojejunoanastomoze lahko naredimo pri centralnih resekcijah trebušne slinavke. V tem primeru interponiramo vijugo tankega črevesa in naredimo anastomozo tako na glavo, kot tudi na rep trebušne slinavke.

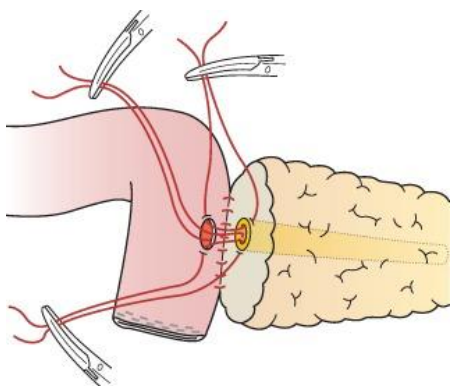


Slika 6. Prikaz rekonstrukcije po centralni resekciji trebušne slinavke, za katero se odločimo v redkih primerih benignih tumorjev v trupu trebušne slinavke.



## PANCREATICOJEJUNOSTOMIJA (DUKTUS – MUKOZA TEHNIKA)

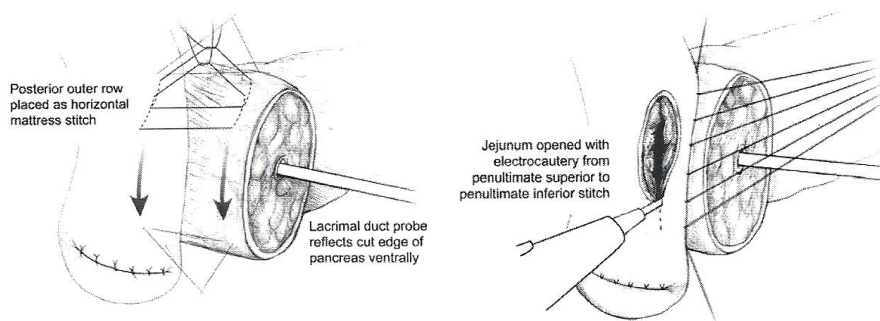
Lateroterminalno anastomozo začnemo s posameznimi PDS 4.0 šivi, ki zajamejo na eni strani seromuskularni sloj tankega črevesa, na drugi strani pa posteriorni rob reseciranega pankreasa. Nato naredimo majhno jejunotomijo, njena dolžina naj bo enaka premeru pankreatičnega voda. Nato nastavimo posamezne šive PDS 5.0 na posteriorni rob jejunotomije in pankreatičnega voda. Običajno zadoščajo 3 do 4 šivi za posteriorni del anastomoze pankreatinega voda (slika 7). Pri tem je koristno kot atravmatski retraktor uporabiti lakrimano sondo, ki jo vstavimo v pankreatično izvodilo. Sledi vstavitvev drobne oporne cevke premera do 5F, ki naj ima čimveč luknjic. Cevko potisnemo kolikor daleč gre v pankreatični vod, drugi konec se lahko prosto konča v črevesni svetlini ali pa ga skozi kanal speljemo skozi trebušno steno. Na koncu zašijemo še obe sprednji steni anastomoze. Pri tem jemljemo v šiv kar velikodušno, tako parenhim trebušne slinavke in njeno kapsulo, kot tudi jejunum. Posebej primerna je za trebušne slinavke trše konsistence, ki imajo vod širši od 3 mm.



Slika 7. Pankreatikojejunostomija. Zašit posteriorni eksterni del anastomoze, nastavljeni šivi duktus-mukozne anastomoze. Anastomozo zaključimo s posameznimi šivi anteriornega dela eksterne anastomoze.

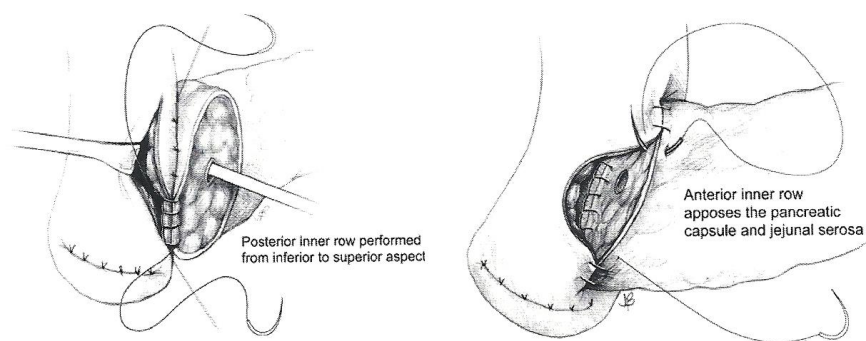
## PANKREATOJEJUNOSTOMIJA Z INVAGINACIJO

Za formiranje tovrstne anastomoze lahko tudi uporabimo invaginacijsko ali intususcepcijsko tehniko. S pomočjo lakrimalne sonde (služi nam kot atravmatski retraktor), ki jo vstavimo v pankreatično izvodilo, ostanek pankreasa rotiramo ventralno. Pri invaginacijski tehniki s posameznimi šivi PDS 4.0 zašijemo seromuskularno plast jejunuma z posterirno kapsulo pankreasa. Šive na kapsulo trebušne slinavke nastavljamo več kot 5 mm od resekcijskega robu (s tem na koncu dosežemo invaginacijo). Običajno nastavimo 7 do 10 šivov posameznih šivov, ki jih nato zadrgnemo. Nato naredimo jejunotomijo 3-5 mm od šivne linije (slika 8).



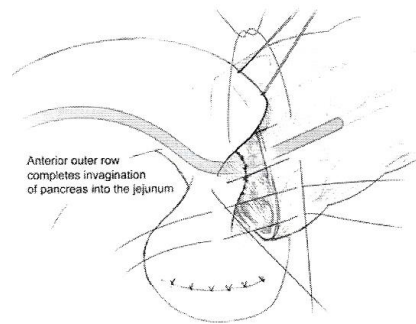
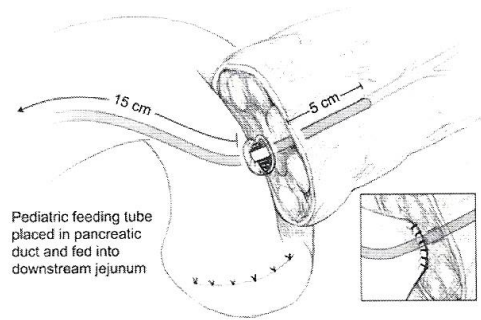
Slika 8. Leva slika prikazuje zunanje šive posteriornega dela pankreatojejunostomoze, desna slika pa jejunotomijo.

Ohranimo držalna oziroma kotna šiva zunanje posteriorne anastomoze in nato zašijemo notranjo posteriorno anastomozo s posameznimi ali tekočim šivom PDS 4.0 (slika 9).



Slika 9. Notranji sloj invaginacijske pankreatojejunostomoze, levo posteriorni del, desno anteriorni del.

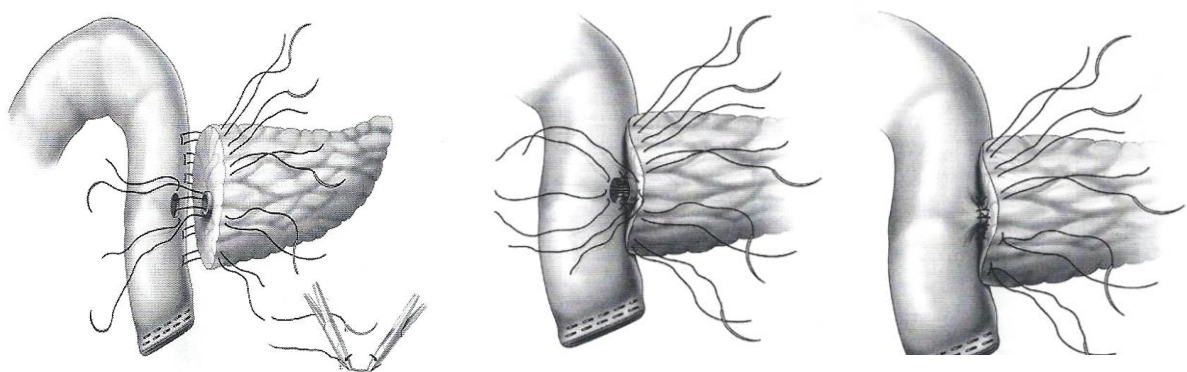
Enak oziroma zrcalen postopek ponovimo pri šivanju sprednje stene anastomoze. Intususcepcijska tehnika se razlikuje v tem, da je anastomozo dvoslojna. Prvi sloj povezuje rob jejunuma z resekcijskim robom trebušne slinavke, drugi sloj pa seromuskularno plast z kapsulo pankreasa približno 5mm od prvega sloja. Z drugim slojem dosežemo intususcepcijo. Oporni (izgubljeni) dren lahko uporabimo v obeh primerih, ni pa to nujno. Pri nežnih, mehkih trebušnih slinavkah je zelo pomembno, da posamezne šive najprej nastavimo in šele, ko so vsi nastavljeni jih postopoma zategujemo. S tem zmanjšamo možnost zatrganja ali celo pretrganja parenhima trebušne slinavke. Slaba stran tovrstne anastomoze je v tem, da je potrebno ostanek trebušne slinavke sprostiti oziroma izpreparirati 2 cm od resekcijskega robu. S tem lahko ogrozimo prekrvitev in posledično povečamo nevarnost nastanka dehiscence anastomoze. Večinoma pri invaginacijski tehniki naredimo terminolateralno anastomozo, lahko pa se odločimo tudi za terminoterminalno anastomozo. Največja doslej objavljena randomizirana raziskava je invaginacijsko tehniko ocenila superiorno glede na "ductus mukoza" tehniko. Nekateri avtorji priporočajo tudi pri "duktus mukoza" tehniki uporabo invaginacije anastomoze (slika 10).



Slika 10. Pankreatikojejunoanastomoza z invaginacijo

#### BLUMGARTOVA PANKREATIKOJEJUNOSTOMIJA

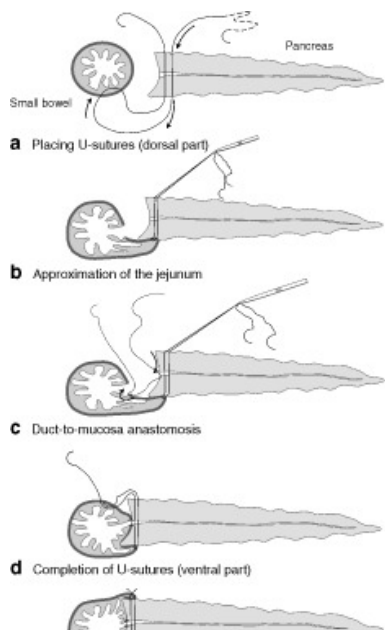
Leta 2000 je znani HPB kirurg Blumgart opisal novo tehniko pankreatikojejunostomije, s katero je skušal zadostiti kriterijem optimalne kirurške tehnike - anastomozo lahko naredimo neglede na premer pankreatičnega voda in čvrstost trebušne slinavke, povezana je z majhno incidenco dehiscenc in je relativno lahka za učenje in izvajanje. V tehničnem smislu gre za dvoslojno pankreatikojejunostomijo, njena posebnost pa so transparenhimski šivi, ki zajemajo celotno debelino trebušne slinavke (slika 11).



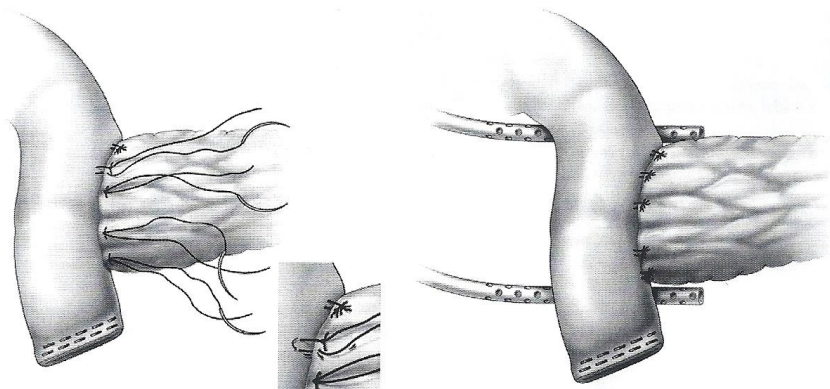
Slika 11. Levo: nastavljeni transparenhimski šivi in duktomukozni šivi, sredina: zavezovanje duktomukoznih šivov, desno: duktomukozna anastomoza končana.

Slika 12. Končni izgled Blumgartove anastomoze.

Neobičajna je tudi debelina omenjenega šiva - vikril 2.0. Pred nastavljanjem omenjenih šivov je nujno identificirati pankreatični vod, če tega ne storimo lahko s šivom vod zadrtnemo. Notranje šive naredimo enako kot pri drugih vrstah pankreatikojejunoanastomoz (slika 12 in 13). Avtroji anastomoze poročajo o le 6% pojavnosti pankreatičnih fistul stopnje B in C, kar je polovico manj kot pri drugih vrstah anastomoz. Če bodo to potrdile tudi randomizirane multicentrične raziskave, ki so v teku, potem bo morda v prihodnosti prevladala Blumghartova anastomoz.

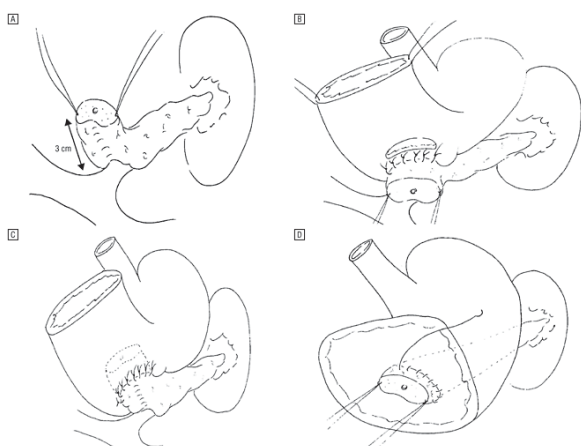


Slika 13. Blumgartova anastomoz - vzdolžni prerez. a. nastavitev transparenhimskih šivov. b. zategnitev transparenhimskih šivov in posledično približanje trebušne slinavke in jejunuma. c. duktalnomukozna anastomoz. d. nastavitev anteriornega dela transparenhimskih U šivov. e. vzdolžni prerez končane anastomoz. f. prečni prerez končane anastomoz



## PANKREATOGASTROANASTOMOZA

Anastomozo pankreasa in želodca lahko uporabimo kot alternativo pankreatojejunoanastomozo. Tehnika šivanja in uporaba materialov je podobna. Gastrotomijo običajno naredimo na zadnji steni želodca. V originalnem opisu Waughta in Clagetta gre pri v tehničnem smislu za pankreatikojejunoanastomozo. Kapsula krna trebušne slinavke je s seromuskularnimi šivi prišita na steno želodca, drugi sloj anastomoze pa je med pankreatičnim vodom in sluznico želodca. Tudi pri pankretikogastroanastomози lahko uporabimo invaginacijsko tehniko in s tretjim slojem šivov invaginiramo ostanek trebušne slinavke v želodec (slika 14). V tem primeru moramo zmobilizirati več kot 2 cm ostanka trebušne slinavke. Nekateri avtorji v observacijskih študijah poročajo o bistveno manjši nevarnosti za nastanek pankreatične fistule po pankreatogastroanastomози v primerjavi s pankreatikojejunoanastomozo (4-15% proti 20-35%). V nasprotju s tem pa združeni podatki treh randomiziranih kontroliranih raziskav te razlike niso potrdili. Pankreatične fistule so se po pankreatogastroanastomози pojavile v 14% (kirurški zapleti v 42%), po



pankreatikojejunoanastomози pa v 16% (kirurški zapleti v 43%).

Slika 14. Pankreatogastroanastomozo, invaginacijska tehnika. A. Mobilizacija ostanka trebušne slinavke. B. Šivanje zunanega dela posteriorne anastomoze in gastrotomija. C. Šivanje zunanega dela anteriorne anastomoze. D. Intraluminalno tekoče šivanje notranje anastomoze.

#### DEHISCENCA PANKREATIČNE ANASTOMOZE IN PANKREATIČNA FISTULA

Do zapletov pri anastomozah na trebušno slinavko pride pri 3-20% bolnikov. Pri nekaterih bolnikih pride do pankreatične fistule oziroma iztekanja pankreatičnega soka po kontaktnem drenu. Pogosto se izločanje po drenu postopno manjša in v nekaj tednih preneha. Pankreatična fistula je po definiciji dokazana, če je vrednost amilaze ali lipaze v drenažni tekočini 3.dan po operaciji 3-krat višja od serumske vrednosti. Dejavniki, ki vplivajo na pojav pankreatične fistule so:

- premer pankreatičnega voda < 3 mm: pri pankreatičnem vodu manjšem od 3mm pride do dehiscence anastomoze ali pankreatične fistule v približno 30-40% primerov oziroma 7-krat pogosteje, kot pri anastomози na trebušno slinavko s premerom pankreatičnega voda večjim od 3mm
- mehka konsistenca trebušne slinavke: pri mehki trebušni slinavki pride do dehiscence anastomoze ali pankreatične fistule v 15-30% primerov, pri trši trebušni slinavki pa so dehiscence zelo redke - 2-3%

- stopnja mobilizacije ostanka trebušne slinavke - v literaturi ni jasnega odgovora, če stopnja mobilizacije ostanka trebušne slinavke vpliva na dehiscenco. Na eni strani s pretirano mobilizacijo zmanjšamo prekrvitev ostanka trebušne slinavke in s tem povečamo nevarnost nastanka fistule, na drugi strani pa nekateri avtorji menijo, da je mobilizacija nujna za zagotovitev anastomoze brez napetosti.
- način anastomoze - trenutno v literaturi ni dokaza za prednost kateregakoli načina anastomoze v smislu zmanjšanja nevarnosti za pojav fistule. Kot najbolj obetavna se bo morda izkazala Blumgartova anastomoza, avtorji poročajo o pankreatičnih fistulah stopnje B ali C v 7 %, kar je manj od ostalih načinov rekonstrukcije (10-15%). Za bolj trden dokaz bo potrebno počakati na rezultate dveh randomiziranih multicentričnih raziskav, ki trenutno potekata.
- uporaba opornega drena - uporabimo ga lahko kot notranji dren ali pa ga preko črevesne vijuge speljemo skozi trebušno steno (v tem primeru lahko preko njega rentgenološko kontroliramo anastomozo). Nekateri avtorji poročajo o 50% zmanjšanju pojava fistule, če uporabimo oporni dren, ostalim pa tega ni uspelo dokazati
- perioperativna aplikacija somatostatina - večina raziskav je potrdila koristnost uporabe oktreotida, ki je analog somatostatina. Pri bolnikih, ki so po operaciji prejeli zdravilo, je prišlo do fistule v 10-15% primerov, pri ostalih bolnikih pa v 20-30% primerov.
- uporaba fibrinskega lepila ali omentuma za učvrstitev oziroma prekritje anastomoze se nista izkazala v smislu zmanjšanja zapletov.

Če bolnik nima več drena, se enaka oblika zapleta pokaže kot intrabdominalni absces, ki ga je potrebno perkutano drenirati. Če drenaža ne zadošča, oziroma če kljub temu pride do nekontrolirane sekrecije z znaki intraabdominalne sepse, je potrebna operativna revizija. Nekateri avtorji priporočajo kontinuirano irigacijo področja anastomoze. Naslednja stopnja v kirurškem zdravljenju dehiscence je sestavljenja iz prešitja vijuge jejunuma in okluzije pankreatičnega voda. Alternativa temu je pankreatektomija (odstranitev preostanka trebušne slinavke), ki pa je lahko v slučaju pridruženega akutnega pankreatitisa oziroma hudega vnetja ogrožujoča za bolnika. Zaradi lažje primerjave med podatki objavljenimi v literaturi je pomembna ISGPS (*International Study Group for Pancreatic Surgery*) razdelitev pankreatičnih fistul v tri stopnje:

- A: bolnik je stabilen, asimptomatski. Fistula je prehodna, na slikovni diagnostiki ni videti tekočinske kolekcije.
- B: simptomatski bolnik, ki potrebuje parenteralno hrano, antibiotik in somatostatin. Na slikovno-diagnostičnih preiskavah je videti peripankreatično tekočinsko kolekcijo, ki jo je morda potrebno perkutano drenirati (če ni že drenirana).
- C: bolnika moramo premestiti v enoto intenzivne nege, potrebna je perkutana drenaža ali operacija.

Zdravljenje teh komplikacij mora biti relativno hitro, v nasprotnem primeru bolniku grozi multiorganska odpoved. Drugo pomembno pravilo pri kirurškem zdravljenju dehiscence se skriva v individualnem pristopu, ki je odvisen od splošnega in lokalnega stanja bolnika. Medikamentno zmanjšujemo sekrecijo trebušne slinavke z oktreotidom, dolgodelujočim analogom somatostatina. Oktreotid lahko pri tehnično zahtevnih anastomozah bolnikom damo že takoj po prvi operaciji, da s tem zmanjšamo možnost nastanka dehiscence ali fistule.

## ZAKLJUČEK

Anastomoze, ki jih šivamo na kronično spremenjeno trebušno slinavko ali debelo steno pseudociste so tehnično relativno enostavne, šivi dobro držijo in le redko pride do dehiscenc. Na drugi strani so anastomoze, ki jih delamo v smislu rekonstrukcij, predvsem pri tumorjih distalnega holedohusa ali papile Vateri, lahko tehnično izjemno zahtevne. V teh primerih je slinavka zelo nežen in fragilen organ, nevarnost dehiscence z vsemi posledicami pa velika. Prav zaradi tega spadajo tovrstne anastomoze med najzahtevnejše v abdominalni kirurgiji.

## LITERATURA

1. HG Beger et al. *The Pancreas*. Blackwell Science, USA, 1998.
2. NJ Lygidakis et al. *Pitfalls and Complications in the Diagnosis and Management of Hepatobiliary and Pancreatic Disease*. Georg Thieme Verlag Stuttgart, 1993.
3. HR Bell et al. *Digestive Tract Surgery. A Text and Atlas*. Lippincott-Raven, Philadelphia 1996.
4. JW Braasch, RK Tompkins. *Surgical disease of the Biliary Tract and Pancreas*. Mosby USA, 1994.
5. PJ Shukla, SG Barreto, A Fingerhut et al. Toward improving uniformity and standardization in the reporting of pancreatic anastomoses: A new classification system by the International Study Group of Pancreatic Surgery (ISGPS). *Surgery* 2010; 147 (1): 144-153.
6. S Hong, H Wang, S Yang, K Yang. External Stent Versus No Stent for Pancreaticojejunostomy: A Meta-analysis of Randomized Controlled Trials. *J Gastrointest Surg* 2013; 17: 1516-1525.
7. SR Grobmyer, D Kooby, LH Blumgart, SN Hochwald. Novel Pancreaticojejunostomy with a Low Rate of Anastomotic Failure-Related Complications. *J Am Coll Surg* 2010; 210 (1): 54-59.
8. G Conzo, C Gambardella, E Tartaglia et al. Pancreatic fistula following pancreatoduodenectomy. Evaluation of different approaches in the management of pancreatic stump. Literature review. *Int J Surg* 2015; 21: S4-S9.
9. EP Kennedy, CJ Yeo. Dunking pancreaticojejunostomy versus duct-to-mucosa anastomosis. *J Hepatobiliary Pancreat Sci* 2011; 18: 769-774.
10. AC Berger, TJ Howard, Kennedy EP et al. Does type of pancreaticojejunostomy after pancreaticoduodenectomy decrease rate of pancreatic fistula? A randomized, prospective, dual-institution trial. *J Am Coll Surg* 2009; 208(5): 738-747.
11. T He, Y Zhao, Q Chen et al. Pancreaticojejunostomy versus Pancreaticogastrostomy after Pancreaticoduodenectomy: A Systematic Review and Meta-Analysis. *Digestive Surgery* 2013; 30: 56-69.





## DRENI V ABDOMINALNI KIRURGIJI

*Arpad Ivancz*

### UVOD

Pojem drenaže in uporabe drenov med kirurškim posegom je star toliko, kot je stara medicina in sega v antične čase. Hipokrat je opisoval cevke, s katerimi je odstranil ascites iz trebušne votline. V 19. stoletju je Theodor Billroth verjel, da je profilaktična drenaža po kirurških posegih v trebušni votlini bistvena in nujna. Prepričan je bil, da drenaža rešuje življenje bolnikov. Vendar so nekateri kirurgi že takrat menili, da trebušne votline ni mogoče drenirati in so profilaktično drenažo smatrali kot nekoristno. Kljub temu je večina kirurgov vrsto let rutinsko nastavljal drene, kajti razširilo se je splošno prepričanje, da je tako možnost za razvoj zapletov po operaciji manjša.

Leta 1964 je Berliner v okviru eksperimentalne kirurgije opravljaj raziskave na psih, ki jim je naredil dve anastomozi na debelem črevesu in na šivno linijo ene izmed njiju položili gumijasti dren. Drugo je pustil prosto, brez drenaže. Živali so žrtvovali in na obdukciji z začudenjem ugotovili, da je imelo enajst od dvajsetih psov dehiscenco anastomoze na mestu stika z drenom. Avtorji študije so zaključili, da je namestitev drena na anastomozo preprečila, da bi se pečica, visceralni peritonej in tanko črevo prilepili na šivno linijo ter tako pripomogli k njeni zacelitvi.

Kljub napredku medicine in tehnologije ter številnim raziskavam, ki pomen profilaktične drenaže trebušne votline postavljajo pod vprašaj, kirurgi še naprej vstavljamo drene po operaciji s prepričanjem, da bomo tako zmanjšali delež zapletov in smrtnost.

Namen tega prispevka je opis drenov in vrste drenaž, ki jih običajno uporabljamo v abdominalni kirurgiji. Avtor nikakor nima namena ustvarjati dogme, ampak želi bralcu ponuditi poučen in z *angl.* evidence based medicine podprt pogled na to področje.

## DRENI IN VRSTE DRENAŽE

### FIZIOLOGIJA IN OPIS TEHNIČNIH PODROBNOSTI

V vsako operativno rano se iz okolice nabira tekočina, ki je lahko kri, eksudat, transudat ali druga telesna tekočina. Osnova uspešne operacije je primerna hemostaza in ustrezna oskrba področja operacije. Če tem pogojem ne zadostimo, prihaja do nabiranja tekočine v operativnem polju, razmikanja tkiv, slabega celjenja in okužbe. Nabiranju tekočine v tkivu se izognemo s spojitvijo votline, v katero se izteka tekočina, s površino ali z rezervoarjem z nižjim tlakom.

Dreni so kirurški materiali, ki jih namestimo v tkivo ali v trebušno votlino z namenom, da po njih izteka tekočina ali zrak navzven ali v kako telesno votlino. Da se tekočina pretaka, mora biti med koncema drenov razlika tlakov: potreben je tlačni gradient, ki ga vzpostavi sila. Sila, ki napravi razliko v tlakih, je lahko sila tkivnega tlaka, sila težnosti, sila kapilarnega vleka, sila negativnega tlaka v drenažnem sistemu ali sila elastično preoblikovanega rezervoarja. Oblika drenov mora biti takšna, da je notranji upor čim manjši. Ne smejo dražiti tkiva, ki ga drenirajo in biti morajo dovolj trdni, da se v tkivu ne pretrgajo in v njem ne zastanejo. Izbira drenov je prav tako pomembna kot izbira šivalnega materiala.

Vrste drenov glede na material iz katerega so sestavljeni: gumijasti, silikonski (gumi podobna umetna substanca), polietilenski (plastika) in gaza (pletena sintetična vlakna). Gumo pridobivamo s procesom vulkanizacije iz kavčuka, ki je elastična, naravno ali umetno pridobljena snov. Naravni kavčuk je organska snov, ki jo pridobivamo iz nekaterih tropskih rastlin, največ iz drevesa kavčukovca. Ko zarezemo v skorjo tega drevesa, se iz njega izcedi mlečno bel sok lateks. Kavčukovce gojijo na velikih plantažah v tropskih predelih. Silikon je gumi podobna umetna substanca. Polietilen je vrsta plastike, ki jo v industriji najpogosteje uporabljamo. Gaze so pletena sintetična vlakna.

Vrste drenov glede na njihovo obliko: cevasti, žlebasti (oba sta lahko perforirana ali ne ter imajo enega ali več lumnov) ali trak gaze. Za izpiralne drenaže lahko uporabljamo en dren, ki ima več lumnov ali kombinacijo dveh ali več drenov (po enem dovajamo izpiralno tekočino, ki se po drugem spet prazni navzven).

#### VRSTE DRENAŽE GLEDE NA VELIKOST TLAČNEGA GRADIENTA IN NA PRIKLJUČENI SISTEM

Po velikosti tlačnega gradienta ločimo vse drenaže na pasivne in aktivne. Pri pasivnih drenih je razlika v tlakih na obeh koncih drena majhna, kajti silo vleka ustvarja gravitacija. Pasivni dreni so npr. gaze, ki jih vstavljamo v drenažne ekscizije septičnih procesov trebušne stene ali perineja. Pasivni dreni so tudi vse vrste profilaktičnih drenov, ki jih vstavljamo po koncu operacije v trebušno votlino. Pri aktivnih drenih je razlika v tlakih na obeh koncih drena velika. Dosežemo jo z zniževanjem tlaka na zunanjem koncu drena pod atmosferski tlak (negativni tlak) in tako dosežemo učinek sesanja. Aktivni dren je npr. redon, ki ga uporabljamo pri operacijah večjih brazgotinskih in dimeljskih kil, da bi se izognili nastanku hematoma v trebušni steni. Aktivni dren je tudi sistem kontinuiranega negativnega pritiska, ki ga uporabljamo za oskrbo laparostome pri reševanju hudih septičnih zapletov v trebušni votlini.

Drenažo glede na priključeni sistem delimo na dva tipa: odprto in zaprto. Odprti dreni so cevke ali gaze, ki niso priključeni na noben sistem in izpraznjujejo nabrano tekočino iz pooperativne rane ali telesne votline direktno na površino. Po velikosti razlike med tlaki so takšni dreni pasivni. Takšen dren naj bi preprečil nabiranje serozne ali hemoragične tekočine in nastanek mrtvega prostora v rani ter s tem posredno nastanek okužbe. Zaprti dreni so cevke, ki so priključene na zaprt sistem in so tako izolirani od okolice. Po velikosti razlike med tlaki so zaprti dreni pasivni ali aktivni.

#### VRSTE DRENAŽE GLEDE NA ODTOK

Velika večina drenov vodi tekočino ali zrak navzven iz trebušne votline ali trebušne stene. To so zunanji dreni in jih po določenem času odstranimo. Notranji dreni ostanejo v organizmu začasno ali celo vse življenje (npr. dren, po katerem se pretaka možganska tekočina v peritonealno votlino pri hidrocefalusu). Začasni notranji dren je opornica, vstavljena skozi papilo Vateri v skupni žolčevod po ERCP. Običajno je namenjena drenaži ikterusa, zdravljenju holangitisa in premostitvam defektov. Ko pride do uspešnega zdravljenja, takšno opornico endoskopsko odstranimo (običajno po nekaj tednih). Takšen notranji dren je tudi izgubljeni dren. Uporabljamo

ga pri tehnično zahtevnih anastomozah, kot je npr. pankreatojejunoanastomoza po cefalični duodenopankreatektomiji. Če je tkivo pankreasa mehko in vod trebušne slinavke ozek ( $\leq 3$  mm) anastomozo lahko šivamo preko tankega (običajno 2 mm) izgubljenega drena, ki premosti šivno linijo. Služi za oporo anastomози in za lažje šivanje ozke anastomoze, kajti tako se izognemo, da bi s šivi zgrabili celotni lumen ozkega voda in ga tako zaprli. Če izgubljeni dren fiksiramo z resorbilnim šivom, ta čez nekaj časa popusti in peristaltika črevesja ga lahko izloči. Zaradi enakih razlogov lahko izgubljeni dren uporabimo tudi pri ozkih biliodigestivnih anastomozah. V obeh primerih lahko sokove trebušne slinavke ali žolč izpeljemo navzven (z daljšim drenom preko anastomoze v tanko črevo in skozi trebušno steno navzven v zaprti drenažni sistem, ki se konča v zbiralni vrečki). V takšnih primerih ne gre za izgubljeni dren, ampak za zunanjo drenažo, ki jo po zacelitvi anastomoze odstranimo.

#### VRSTE DRENAŽE GLEDE NA NAMEN

Po namenu so drenaže zdravilne (terapevtske), ko samo z drenažo ozdravimo bolezenski proces. Primer za takšno drenažo je drenaža peritiflitičnega abscesa po apendicitisu, abscesa v mali medenici po divertikulitisu, ginekoloških boleznih in posegih na spodnjem prebavnem traktu, subfreničnega abscesa po posegih na zgornjih prebavilih (drenaža abscesa), inficirane pseudociste po pankreatitisu itn. Z zdravilno drenažo lahko celo preprečimo zanesljivo smrt (drenaža prsnega koša pri ventilnem pnevmotoraksu). Nadalje so drenaže lahko profilaktične, kadar s vstavljenim drenom zagotovimo iztekanje tekočine, ki bi se utegnila nabrati po koncu operacije. Profilaktične drenaže naj bi iz trebušne votline odstranjevale tekočinske kolekcije, kot so ascites, kri, limfo, žolč, sokove trebušne slinavke in črevesno vsebino. Takšne kolekcije predstavljajo potencialno gojišče za bakterije in so lahko vir okužbe, v primeru žolča in encimov trebušne slinavke pa so same po sebi toksične okolnemu tkivu. Poleg tega od profilaktičnih drenov pričakujemo, da nam pravočasno dajo signal, s katerim dovolj zgodaj zaznamo pojav zapletov, kot so krvavitev in popuščanje anastomoze z iztekanjem žolča ali črevesne vsebine. Vendar ne pozabimo, da se dreni lahko zamašijo in nam tako nudijo le lažen občutek varnosti.

#### VRSTE DRENAŽE GLEDE NA METODO NASTAVITVE DRENA

Drene lahko nastavimo kirurško med operacijo, radiološko s pomočjo slikovnih preiskav (ultrazvok, računalniška tomografija) ali endoskopsko (EGDS, ERCP, koloskopija). Med operacijo nastavljamo različne profilaktične drene, izgubljene drene, ki služijo za opornico pri zahtevnih anastomozah itn. Pod kontrolo slikovnih preiskav dreniramo različne tekočinske kolekcije, kot so abscesi, bilomi, inficirane pseudociste ali razširjene žolčevode za drenažo ikterusa. Endoskopska drenaža je npr. pseudocistogastrostoma (zdravljenje zapleta po vnetju trebušne slinavke), razreševanje ikterusa z drenažo skupnega žolčevoda preko papile Vateri s pomočjo ERCP, razreševanje stenoz na požiralniku in danki z endoskopsko vstavitvijo opornic itn. Po opredelitvi so dreni tudi sečni katetri in želodčne sonde, niso pa dreni cevke po katerih v telo dovajamo različne učinkovine (npr. hranilne želodčne sonde, jejunokateter), čeprav so cevke po materialu in obliki povsem enake drenažnim.

#### ČAS DRENIRANJA ALI KDAJ ODSTRANITI DREN?

Čas dreniranja določi količina iztoka. Ko postane količina iztekajoče tekočine majhna ali se iztekanje povsem ustavi, je potrebno dren odstraniti. Zgodi se namreč lahko, da bo tkivo, ki se je drenu približalo, vanj vraslo in otežilo njegovo odstranitev. Po drenu in ob njem se v notranjost lahko razširi okužba in to je eden izmed glavnih razlogov, da se koristnost profilaktične drenaže postavlja pod vprašaj.

## HEPATOPANKREATOBILIARNA KIRURGIJA

Holecistektomija je takoj po apendektomiji druga najpogostejša operacija na prebavnem traktu. Rutinska uporaba profilaktičnih drenov ni upravičena ne po odprti kakor tudi ne po laparoskopski holecistektomiji (priporočilo stopnje A). Niti predvidevanje, da bi dreni z evakuacijo preostalega zraka po laparoskopiji pripomogli k lažšanju simptomov (bolečine v levi rami) ni dokazano.

Holedohotomija je kirurški rez, ki ga praviloma napravimo v smeri dolge osi žolčevoda. Skozi njo običajno odstranjujemo kamne iz skupnega žolčevoda. Ko smo žolčevode očistili, lahko holedohotomijo primarno zašijemo. Če je distalni odtok žolča proti črevesju nemoten, je nevarnost iztekanja žolča med šivi majhna. V primeru, da obstaja sum na motnjo iztekanja žolča proti črevesju (npr. zaostali kamen, tumor itd.) je holedohotomijo varneje zapreti s pomočjo drena v obliki črke T. Krajši krak drena položimo v žolčevod, ga obšijemo, daljši krak pa izpeljemo navzven skozi trebušno steno. Preden končamo operacijski poseg, napravimo še enkrat kontrolno holangiografijo skozi vstavljen T dren, ki pokaže uspešnost odstranitve kamnov iz žolčevodov. Tak postopek je mnogo varnejši, ker onemogoča višanje tlaka v hepatoholedohusu po operacijskem posegu, tudi če bi bil odtok žolča moten zaradi edema in krvavitve v spodnjem delu holedohusa in na papili Vateri. Nekaj dni po operacijskem posegu pustimo prost odtok žolča skozi T dren, nakar ga začnemo postopoma zapirati, 7. do 10. dan pa ga povsem zapremo. Preden ga odstranimo, napravimo še kontrolno holangiografijo.

Po posegih na žolčevodih z rekonstrukcijo biliarnega trakta je priporočljivo nastaviti drene, kajti iztekanje žolča preko šivne linije je verjetno, dren pa lahko premosti čas do pojava primerne peristaltike črevesja, ki bo posesala žolč in ga usmerila v pravo smer (priporočilo stopnje B).

Najpogostejši zapleti po resekciji jeter so tekočinske kolekcije v subfreniju, biliarne fistule in bilomi. Večina kirurgov po operaciji jeter še vedno nastavlja profilaktične drene, ki naj bi preprečili ali vsaj že v zgodnji fazi zaznali takšne zaplete. V današnjem času so metode moderne invazivne radiologije lahko dostopne in simptomatske tekočinske kolekcije lahko večinoma brez težav dreniramo perkutano. Rutinska uporaba profilaktičnih drenov po resekciji jeter tako v primeru zdravega, kakor tudi prizadetega jetrnega parenhima ni upravičena (priporočilo stopnje A).

Zapleti po cefalični duodenopankreatektomiji so pogosti. Definicija pankreatične fistule: iztekanje kakršnekoli merljive sekrecije po drenu na ali po tretjem pooperativnem dnevu z vrednostjo amilaze, ki so trikrat višje od zgornje normalne vrednosti serumske amilaze. Pankreatična fistula je nevarna, ker lahko z erozijo bližnje žile povzroči hudo krvavitev s hemoragičnim šokom, septične zaplete in posledično smrt. V literaturi nekateri profilaktične drene priporočajo selektivno in sicer samo v primeru če gre za mehke pankreas in ozek vod ( $\leq 3$  mm). Širina voda je poleg tega definirana kot normalna (4-5 mm) ali dilatirana ( $\geq 6$  mm). V primeru trdega pankreasa in širokega voda so nekateri poskušali dokazati, da profilaktična drenaža ni potrebna. Vendar so izsledki edine

multicentrične prospektivne randomizirane študije jasni: profilaktična drenaža po takšnem posegu je nujna (priporočilo stopnje A). Študija je bila predčasno prekinjena, kajti število zapletov v skupini brez drenov je bilo izrazito višje.

## KIRURGIJA ZGORNJEGA PREBAVNEGA TRAKTA

Kirurški posegi na požiralniku so tehnično zahtevni in povezani so s številnimi zapleti, najhujši med njimi je popuščenje anastomoze. Za razliko od spodnjega prebavnega trakta je iztekanje tekočine v prsnem košu slabo omejeno z okolnim tkivom in posledice mediastinitisa so lahko katastrofalne. Profilaktična drenaža je potrebna (priporočilo stopnje D, ki temelji na mnenju strokovnjakov).

Po resekcijah želodca se kirurgi tradicionalno odločamo za profilaktično drenažo v bližini anastomoze. V modernih serijah je radikalna gastrektomija z limfadenektomijo poseg z nizko stopnjo kirurških zapletov. V literaturi obstajajo dokazi, da lahko profilaktično drenažo opustimo (priporočilo stopnje B).

Prešitje perforiranega ulkusa želodca ali dvanajstnika je varno brez profilaktične drenaže (priporočilo stopnje B).

## KIRURGIJA SPODNJEGA PREBAVNEGA TRAKTA

Na tem področju so naredili številne prospektivne randomizirane raziskave. Jasen zaključek teh raziskav je, da po elektivni kirurgiji debelega črevesa in danke, ki poteka brez zapletov, rutinska profilaktična drenaža ne nudi nobene koristi (priporočilo stopnje A). Dreni niso opravičili svoj namen pri odkrivanju krvavitev in črevesnega iztekanja na anastomozi. Svarilna funkcija profilaktične drenaže se ni izkazala kot koristna.

Zaključki raziskav o apendektomiji zaradi apendicitisa so bili enaki. Profilaktična drenaža se ni izkazala kot koristna pri nobeni obliki apendicitisa, dreni niso opravičili pričakovanj ne pri enostavnem, flegmonoznem, gangrenoznem in niti pri perforiranem apendicitisu (priporočilo stopnje A).

Moderno zdravljenje srednje težkih oblik perforiranega divertikulitisa sigmoidnega kolona (Hinchey II in III) je laparoskopna peritonealna lavaža in drenaža. V primerjavi s tradicionalno segmentno resekcijo sigmoidnega kolona po Hartmanu je takšen poseg manj invaziven in ker se izognemo kolostomi, je kvaliteta življenja bolnikov boljša. V tem primeru je drenaža zdravilna (terapevtska).

Pri bolnikih s ponavljajočim se mehničnim ileusom in pri bolnikih s hudim difuznim peritonitisom lahko pričakujemo, da se bo ileus ponovil. Prave zaščite pred ponovnim adhezijskim ileusom ni. Najpomembnejši ukrepi za preprečevanje novih zarastlin so atravmatsko operiranje, dobra hemostaza in zložitev črevesnih vijug med seboj v obliki harmonike. Tako zložene črevesne vijuge prekrijemo z omentumom, ki jih oddvaja od trebušne stene v predelu laparotomije. Intubacija ozkega črevesa z dolgo črevesno cevko, ki ostane na mestu 10 do 14 dni, lahko prepreči nastanek ostrih prehodov in omogoči nastanek zarastlin črevesnih vijug med seboj v primernem

položaju. Nazogastrične sonde ali daljše jejunalne sonde, ki jih uvedemo s pomočjo endoskopa in lahko pogosto pripomorejo k razrešitvi nekompletnega adhezijskega ileusa so po definiciji tudi zunanji dreni.

## ZAKLJUČEK

Zdravilna (terapevtska) drenaža ozdravi bolezenski proces. Profilaktična drenaža je namenjena odstranjevanju tekočinskih kolekcij iz trebušne votline in od nje pričakujemo, da nam dovolj zgodaj signalizira pojav zapletov. Izsledki številnih raziskav kažejo, da je profilaktična drenaža po posegih na prebavilih običajno nepotrebna. Posegi na prebavilih, kjer je profilaktična drenaža še vedno priporočljiva so: anastomoza na požiralniku, ki se nahaja v prsnem košu, rekonstrukcije žolčevodov in pankreatojejunoanastomoza na ozek pankreatični vod, kjer je pankreas običajno mehke konzistence. Tudi če se odločimo za profilaktično drenažo, imejmo v mislih, da se dreni lahko zamašijo in nam tako nudijo le lažen občutek varnosti. Po drenu in ob njem se v notranjost lahko razširi tudi okužba, tako da jih je smiselno hitro odstraniti.

## LITERATURA

1. Petrowsky H, Demartines N, Rousson V, Clavien PA. Evidence-based value of prophylactic drainage in gastrointestinal surgery: a systemic review and meta-analyses. *Ann Surg* 2004; 240:1074-84.
2. Pulleo FJ, Mishra N, Hall JF. Use of Intra-Abdominal Drains. *Clin Colon Rectal Surg* 2013; 26:174-77.
3. Bugiantella W, Vedovati MC, Becattini C, Canger RC, Avenia N, Rondelli F. To drain or not to drain elective uncomplicated laparoscopic cholecystectomy? A systematic review and meta-analysis. *J Hepatobiliary Pancreat Sci* 2014; 21:787-94.
4. Callery MP, Stewart L. Open cholecystectomy with choledochotomy and common bile duct exploration. In: Lillemoe K, Jarnagin W ed. *Hepatobiliary and pancreatic surgery*. Philadelphia, PA: Lippincott Williams & Wilkins 2013; p.173-85.
5. Van Buren G, Bloomston M, Hughes SJ, Winter J, Behrman SW, Zyromski NJ, et al. A randomized prospective multicenter trial of pancreaticoduodenectomy with and without routine intraperitoneal drainage. *Ann Surg* 2014; 259:605-12.
6. Wang Z, Chen J, Su K, Dong Z. Abdominal drainage versus no drainage post gastrectomy for gastric cancer. *Cochrane Database Syst Rev* 2015; (5):CD008788.
7. Tannoury J, Abboud B. Treatment options of inflammatory appendiceal masses in adults. *World J Gastroenterol* 2013; 19:3942-50.
8. Afshar S, Kurer MA. Laparoscopic peritoneal lavage for perforated sigmoid diverticulitis. *Colorectal Dis* 2012; 14:135-42.
9. Gowen GF. Long tube decompression is successful in 90% of patients with adhesive small bowel obstruction. *Am J Surg* 2003; 185:512-5.
10. Chen XL, Ji F, Lin Q, Chen YP, Lin JJ, Ye F et al. A prospective randomized trial of transnasal ileus tube vs nasogastric tube for adhesive small bowel obstruction. *World J Gastroenterol* 2012; 18:1968-74.

POGOSTEJŠI ZAPLETI V ABDOMINALNI KIRURGIJI  
*Matjaž Horvat*

## IZVLEČEK

Zapleti v abdominalni kirurgiji so zrcalo številnih dejavnikov povezanih s kirurškim posegom. Poškodba tkiva izzove vnetni odgovor organizma, ki je sestavni del celjenja. Pogostejši kirurški zapleti kot so zapleti ran, puščanja anastomoz, fistule lahko privedejo do sistemskega vnetnega odgovora, sepse in odpovedi organov. Razumevanje in preprečevanje zapletov, ter njihovo zgodnje odkrivanje je ključnega pomena za boljše in hitrejše okrevanje po operaciji.

## UVOD

Optimalno zdravljenje kirurškega bolnika zahteva tudi poznavanje potencialnih kirurških zapletov, ki se lahko pojavijo v perioperativnem ali pooperativnem obdobju. Zapleti so lahko posledica osnovnega obolenja, spremljajočih bolezni ali napak v operativni tehniki in medicinskem zdravljenju. V redkih primerih nastanejo zaradi očitno nepovezane etiologije. Večina bolnikov po kirurškem posegu okreva po predvidljivem vzorcu in vsako odstopanje od pričakovanega mora vzpodbuditi misel o možnem zapletu. Ukrepi, s katerimi se jim skušamo izogniti in njihova zgodnja prepoznavna lahko bistveno vplivata na izhod zdravljenja.

## RAZDELITEV

Zaplete v abdominalni kirurgiji lahko razdelimo z več vidikov. Časovna komponenta je pomemben dejavnik pri pogostnosti posameznih zapletov (krvavitev ali puščanje anastomoze). Zapleti so lahko neposredna posledica kirurškega posega (kirurški zapleti) ali pa kirurgija posredno vpliva na njihov pojav (splošni zapleti), vsekakor pa velja, da so vzroki in posledice enih kot drugih med seboj prepleteni.

## A. KIRURŠKI ABDOMINALNI ZAPLETI

### ZAPLETI KIRURŠKIH RAN

#### 1. Hematom

Hematom se lahko pojavi v katerikoli kirurški rani. Njegov nastanek je verjetnejši pri večjih podkožnih disekcijah in slabem približevanju tkiva, kot tudi pri uporabi lokalnih anestetikov. Povečan kašelj in napenjanje pri zbujanju iz anestezije lahko pripomoreta k nastanku hematoma. Pomembno vlogo igrajo tudi sistemske koagulopatije različnih vzrokov. V abdominalni kirurgiji so pogostejši v inguinalni in umbilikalni regiji.

Hematom ovira celjenje tkiva z mehanično prepreko apozicije tkivnih robov, predstavlja medij za bakterijsko infekcijo. Povečana fibrozacija ob resoluciji hematoma povzroča večje in gršče brazgotinjenje.

Verjetnost nastanka lahko zmanjšamo z natančno hemostazo, nežno kirurško tehniko in dobro apozicijo tkiva ter podkožnimi dreni. Večje hematome, ki jih prepoznamo znotraj 24 do 48 ur je



potrebno evakuirati pod sterilnimi pogoji z odstranitvijo nekaj kožnih šivov in natančno hemostazo. S tem zmanjšamo verjetnost potencialne infekcije in omogočimo hitrejšo celjenje. Manjše in pozno odkrite hematome lahko zdravimo v skladu s pričakovanji.

## 2. Serom

Serom predstavlja neboleč nabirek limfe v podkožnem prostoru kirurške rane, ki ga lahko pogojuje dissekcija limfatično bogatega tkiva in velik mrtev prostor. Preprečuje aproksimacijo tkiva in predstavlja medij za infekt.

Elektrokoagulacija je neučinkovita zaradi majhne količine koagulacijskih proteinov v limfi zato se priporoča ligacija ali aplikacija klipov. Drenaža z negativnim tlakom do 5 dni je sprejemljiva za zmanjšanje nastanka seroma ob nizki verjetnosti infekta.

Serom lahko zdravimo s ponavljajočimi punkcijami pod sterilnimi pogoji ob odsotnosti znakov vnetja.

## 3. Infekt v rani

Infekt v rani je posledica bakterijske kontaminacije, čeprav sama bakterijska prisotnost v rani nujno ne povzroči vnetja. Številni faktorji vplivajo na nastanek vnetja (izvor bakterij, virulentnost, število, rezistentnost, kirurške tehnike, hematoma, serom, starost, hipoksemija, spremljajoča obolenja, imunosupresivi, kemoterapevtiki, ...). Pomemben vpliv k nastanku infekta v rani ima, mrtvina tkiva, prekrvavitev in oksigenacija. Incidenca infekta v rani variira od 1-2% pri čistih posegih do 7-18% pri čisto-kontaminiranih in kontaminiranih posegih.

Zdravljenje zahteva razprtje rane, bris, očiščenje in ob prisotnosti sistemskih znakov uvedbo antibiotika. Redko lahko površinski infekt v rani preide v življenjsko ogrožajoč nekrotizantni fasciitis, ki zahteva radikalen kirurški debridment.

## 4. Dehiscenca rane

Čvrstost rane je posledica približevanja in zraščanja fascialnih struktur. V abdominalni kirurgiji je pojem dehiscence rane v tesni povezavi z dehiscenco laparotomije. Številni faktorji vplivajo na kompleksen proces zraščanja fascialnih struktur na katere je potrebno pomisliti in jih po možnosti korigirati. Kirurška tehnika zapiranja laparotomije mora uporabljati šivalne materiale zadostne natezne moči in trajanja s šivi v primerni oddaljenosti med seboj in od fascialnega roba, ter primerne napetosti.

V primeru manjših dehiscenc rane brez evisceracije lahko problem zdravimo konzervativno. Večje dehiscence in evisceracije potrebujejo kirurško oskrbo v splošni anesteziji.

## ZAPLETI ANASTOMOZ

## DEHISCENCA ANASTOMOZE

Na integriteto želodčnih in črevesnih anastomoz vplivajo številni faktorji, ki so vsi povezani s kirurško tehniko. Apozicija sluznične plasti zagotavlja vodo tesnost, serozno mišična plast pa zagotavlja natezno moč. Zadostna prekrvavitev je najbolj kritičen pogoj, ki podpira normalno vnetje in celjenje anastomoze. Normalno celjenje anastomoz lahko ovira tudi vnetje (gnoj, fekalna kontaminacija, difuzni peritonitis), obstrukcija distalnega dela prebavne cevi (povečan intraluminalni pritisk) in prevelika zategnitev šivov (lokalna ishemija).

### A/ Dehiscenca ezofagealne anastomoze

njena incidenca je po splošnem prepričanju večja zaradi izostanka serozne plasti in segmentne narave prekrvavitve. Pri ezofagealnih anastomozah običajno povezujemo ezofagus z želodcem, kolonom ali tankim črevesom. Zaplet v odvisnosti od obsega rešujemo z reoperacijo, drenažo ali stentiranjem.

### B/ Dehiscenca gastrične anastomoze

je relativno redka, zaradi dobre prekrvavitve in obilice serozno mišične plasti. Možnost reševanja je odvisna od kontrole iztekanja z dreni do reoperacije s primarno zaporo defekta ali resekcijo ob septičnem stanju.

### C/ Dehiscenca tanko črevesne anastomoze

je redka zaradi dobre prekrvavitve in nizke vsebnosti bakterij. Možnost reševanja ob odsotnosti znakov difuznega peritonitisa in sepse je možna z drenažo (obstoječo ali perkutano), ki pa pogosto konča kot enterokutana fistula.

### D/ Dehiscenca kolorektalne anastomoze

Kolorektalna anastomoza je bolj nagnjena k puščanju kot želodčna in tanko črevesna in verjetnost se povečuje z distalno oddaljenostjo. (20% subkliničnih pri rektalnih anastomozah). Rešitev je izpeljava proksimalne stome z zaprtjem ali eksteriorizacijo distalnega kolona in drenažo abscesne votline.

## FISTULE

Poleg zgoraj naštetih razlogov, ki privedejo do puščanja anastomoz so možni razlogi za nastanek fistul deserozacija črevesa, slab položaj drenov s posledično erozijo črevesne stene in ujetje črevesne zanke v fascijo. Verjetnost spontanega zaprtja ali mortaliteta je odvisna od številnih vzrokov. Večji kot je iztok in proksimalnejša je fistula, manjša je verjetnost spontanega zaprtja. Proksimalne fistule z velikimi iztoki lahko privedejo do velike izgube tekočin in elektrolitov. Nutritivni deficiti so pogosto posledica izgube velikih količin proteinov v sekretu. Malabsorbcija nastane zaradi izgube žolčnih soli in pankreatičnih encimov. Principi zdravljenja fistul so korekcija tekočine in elektrolitov, kontrola sepse, kontrola iztoka fistule in zaščita kože, karencja in definicija anatomije fistule. Zgodnja kirurgija je rezervirana za abscese, ki niso dostopni perkutani drenaži. Kirurško zdravljenje se priporoča po 6 do 8 tednih konzervativnega zdravljenja.

A/ gastrična fistula : zapleti se odražajo kot izguba tekočine in elektrolitov, subfrenični absces, malnutricija, infekcija rane in sepsa. Zdravljenje predstavlja prehransko podporo (parenteralno ali enterično hranjenje). Zaradi korozivne vsebine je potrebna zaščita kože., Če ni distalne obstrukcije, se jih večina spontano zapre znotraj 6 tednov. Fistule nastale kot posledica gastrojejunone anastomoze je potrebno revidirati in reanastomozirati.

B/ duodenalna fistula: najpogosteje posledica puščanja duodenalnega krna zaradi devaskularizacije. Zdravljenje je podobno kot pri gastričnih fistulah. V primeru sepse ali ne zaprtja je po 6 tednih potrebna operacija. Direktni šivi so običajno neuspešni, boljši uspehi so opisani z uporabo seroznih »patchev« ali Roux-en-Y anastomozo.

C/ enterokutana fistula: večinoma je posledica operativnih zapletov ali ne prepoznanih poškodb črevesa. Lahko nastane tudi spontano npr. pri kronično vnetnih boleznih, obsevanjih, neoplazmah in žilnih boleznih. Dober prehranski status predstavlja dobro popotnico ob septičnih zapletih ali operativnih posegih, ki se v izbranih primerih priporočajo po 6 tednih.

D/ kolokutana fistula: običajno posledica zapletov na anastomozi ali spregledane poškodbe kolona med operacijo. Za razliko z enterokutanimi fistulami so tekočinske izgube, elektrolitska neravnovesja in draženje kože redki. Pogosti so infekti v rani in abscesne formacije, ki jih lahko rešujemo s perkutano drenažo. Spontano zaprtje je zelo verjetno in kirurgija je rezervirana za septične zaplete in fistule, ki vztrajajo več kot 6 tednov. Kirurško zdravljenje zahteva resekcijo fistule in prizadetega segmenta kolona s primarno anastomozo in po potrebi začasno proksimalno stomo.

E/ pankreatična fistula: pankreatično kutana fistula lahko nastane pri vsakem operativnem posegu na pankreasu (poškodba, resekcija pankreasa, drenaža pankreatičnega abscesa ali psevdociste). Možne zaplete pankreatične fistule predstavljajo vnetje, formacija abscesa in erozija večjih žil, motnje tekočinskega in elektrolitskega ravnovesja in podhranjenost zaradi malabsorpcije. Dokazujemo jih z visoko vrednostjo amilaz v sekretu. Več kot 200ml/dan predstavlja fistule z velikim iztokom (»high output«). Večina se jih spontano zapre v 3 do 4 tednih. Če do tega ne pride je potrebno diagnosticirati mesto lezije (MRCP, ERCP, fistulografija) zaradi kirurškega načrta reševanja (notranja drenaža, resekcija) po 4 do 6 tednih.

E/ biliarnokutana fistula: lahko nastane po kirurškem posegu in/ali poškodbi biliarnega vejevja. Povzroči lahko tekočinsko elektrolitsko neravnovesje, steatorejo, malabsorpcijo maščob in lipidotopnih vitaminov. Ob odsotnosti sistemskih zapletov (biliarni peritonitis, sepsa), jih lahko zdravimo konzervativno ob nadomeščanju tekočin, elektrolitov (vračanje žolča) in počakamo njihovo spontano zaprtje, ki je zelo verjetno ob odsotnosti distalne zapore. Zapiranje lahko pospešimo z uporabo zdravil, ki relaksirajo Oddijev sfinkter (spazmolitiki in nitro preparati). V veliko pomoč nam je tudi ERCP tako v smislu diagnostične definicije mesta iztekanja kot tudi terapevtskega ukrepanja (sfinkterotomija, stent). V primerih velikega iztekanja po 4 tednih in neuspešnosti zgoraj opisanih postopkov pride v poštev kirurško zdravljenje.

## B SPLOŠNI ZAPLETI

## 1. POVIŠANA TELESNA TEMPERATURA

je pogost pojav pri kirurških bolnikih in je lahko posledica infektivnega ali ne infektivnega vzroka. Lahko odraža hud zaplet intra abdominalne sepse ali benigni zaplet atelektaze ali reakcije na zdravila. Interpretacija vzroka je lažja ob upoštevanju časovnega intervala glede na operacijo.

*Perioperativna povišana telesna temperatura:* predhodno prisoten infekt, intra operativna manipulacija purulentne vsebine, transfuzija, reakcija na zdravila.

*Povišana telesna temperatura znotraj 24h po operaciji:* atelektaza, redko fulminantno vnetje rane povzročeno s streptokoki ali klostridijem.

*Povišana telesna temperatura med 24 in 48h po operaciji:* respiratorni problemi (atelektaza, aspiracijska pnevmonija, bakterijska pnevmonija), tromboflebitis, zapleti s katetri.

*Povišana telesna temperatura 72h po operaciji:* urinarne infekcije, intra abdominalni absces ali puščanje anastomoze med 4 do 7 dnevom po operaciji, vnetje rane med 7 do 10 dnevom, globoka venska tromboza med 5 do 7 dnevom, ostali infektivni vzroki.

## 2. RESPIRATORNI ZAPLETI

Atelektaza, pneumonija, aspiracijski pneumonitis, pulmonarni edem, pljučna embolija, ARDS in akutna respiratorna odpovedjo.

## 3. SRČNI ZAPLETI

Aritmije, akutni koronarni sindrom, hipertenzija.

## 4. URINARNI IN LEDVIČNI ZAPLETI

Retenca urina, akutna ledvična odpoved.

## 5. METABOLIČNI ZAPLETI

Diabetes mellitus, hipoglikemija, postoperativna adrenalna insuficienca, motnje delovanja ščitnice.

## 6. PSIHIATRIČNI ZAPLETI

Delirij, depresija.

## ZAKLJUČEK

Zapleti v abdominalni kirurgiji so glede na veliko število posegov sorazmerno redki, vendar pomembni. Nekatere zaplete lahko predvidimo in preprečimo s pred operativno pripravo, natančnim operiranjem in skrbnim kooperativnim opazovanjem, posebej pri izbranih operacijah. Pri nujnih operacijah pa je ta možnost manjša, vendar se lahko z oceno individualne bolnikove ogroženosti zapletom izognemo ali jih omilimo z zgodnjo prepoznavo.

## LITERATURA

1. Darryl TH, Michel JZ. Surgical complications. In: Schwartz SI, , Shires GT, Spencer FC, eds. Principles of Surgery. New York: McGraw-Hill Education, 1994: 455-87.
2. Jakobson T, Karjagin J, Vipp L, et al. Postoperative complications and mortality after major gastrointestinal surgery. MEDICINA 50 2014; 111-7.

3. Pearse RM, Moreno RP, Bauer P, et al. Mortality after surgery in Europe: a 7 day cohort study. *Lancet* 2012; 380: 1059-65.
4. Straatman J, Cuesta MA, de Lange-de Clerk ESM, et al. Long-Term Survival After Complications Following Major Abdominal Surgery. *J Gastrointest Surg.* 2016; 20: 1034–41.
5. Clavien PA, Barkun J, de Oliveira ML, et al. The Clavien-Dindo classification of surgical complications; five year experience. *Ann Surg.* 2009;250:187–96.